FACULTÉ DE MÉDECINE DE PARIS

Année 1933

THÈSE

No 114

POUR LE

DOCTORAT EN MÉDECINE

(DIPLOME D'ÉTAT)

PAR

Alain MOUCHET
Né le 15 août 1904, à Garches (Seine-et-Oise)
Interne médaille d'or des Hôpitaux de Paris
Aide d'Anatomie à la Faculté

LE CHYLOTHORAX TRAUMATIQUE

Président : M. LENORMANT, *Professeur*

PARIS
LIBRAIRIE LOUIS ARNETTE
2, RUE CASIMIR DELAVIGNE, 2

1933

114

FACULTÉ DE MÉDECINE DE PARIS

Année 1933

THÈSE

N°

POUR LE

DOCTORAT EN MÉDECINE

(DIPLOME D'ÉTAT)

PAR

Alain MOUCHET
Né le 15 août 1904, à Garches (Seine-et-Oise)
Interne médaille d'or des Hôpitaux de Paris
Aide d'Anatomie à la Faculté

LE CHYLOTHORAX TRAUMATIQUE

Président : M. LENORMANT, *Professeur*

PARIS
LIBRAIRIE LOUIS ARNETTE
2, RUE CASIMIR DELAVIGNE, 2

1933

LE DOYEN. . . BALTHAZARD.

I. — PROFESSEURS

	MM.
Anatomie	ROUVIERE.
Anatomie médico-chirurgicale et chirurgie expérimentale	GRÉGOIRE.
Physiologie	BINET.
Physique médicale	STROHL.
Chimie médicale	DESGREZ.
Bactériologie	DEBRÉ
Parasitologie et histoire naturelle médicale	BRUMPT.
Pathologie et thérapeutique générales	BAUDOUIN.
Pathologie médicale	CLERC.
Pathologie chirurgicale	MARION.
Anatomie pathologique	ROUSSY.
Histologie	CHAMPY.
Pharmacologie et matière médicale	TIFFENEAU.
Thérapeutique	LOEPER.
Hygiène et Médecine préventive	TANON.
Médecine légale	BALTHAZARD.
Histoire de la médecine et de la chirurgie	LAIGNEL-LAVASTINE.
Pathologie expérimentale et comparée	FIESSINGER.
Hydrologie thérapeutique et climatologie	M. VILLARET.
Clinique médicale	CARNOT. BEZANÇON. ACHARD. Marcel LABBÉ
Hygiène et clinique de la première enfance	LEREBOULLET.
Clinique des maladies des enfants	NOBÉCOURT.
Clinique des maladies mentales et des maladies de l'encéphale	H. CLAUDE.
Clinique des maladies cutanées et syphilitiques	GOUGEROT.
Clinique des maladies du système nerveux	GUILLAIN.
Clinique des maladies infectieuses	LEMIERRE.
Clinique chirurgicale	LENORMANT. CUNÉO. N... GOSSET.
Clinique ophtalmologique	TERRIEN.
Clinique urologique	LEGUEU.
Clinique d'accouchements	COUVELAIRE. BRINDEAU. JEANNIN.
Clinique gynécologique	J.-L. FAURE.
Clinique chirurgicale infantile et orthopédie	OMBREDANNE.
Clinique thérapeutique médicale	RATHERY.
Clinique oto-rhino-laryngologique	LEMAITRE
Clinique thérapeutique chirurgicale	Pierre DUVAL.
Clinique propédeutique	SERGENT.
Clinique de la tuberculose	Léon BERNARD
Clinique chirurgicale orthopédique de l'adulte	MATHIEU.
Professeurs sans chaire	MAUCLAIRE, HOVELACQUE. MULON et VERNE.

R. UNIV.
BIBLIOTHEEK
LEIDEN

II. — AGRÉGÉS EN EXERCICE

MM.

ALAJOUANINE Neurologie et Psychiatrie.
AUBERTIN . . Pathologie médicale.
BÉNARD (Henri. . . . . Pathologie médicale.
BROCQ . . . . Pathologie chirurgicale.
BRULÉ . . . . Pathologie médicale.
BUSQUET . . Pharmacologie.
CADENAT . . Pathologie chirurgicale.
CATHALA . . Pathologie médicale.
CHABROL . . Pathologie médicale.
CHAILLEY-BERT. . . Physiologie.
CHEVALLIER. Pathologie médicale.
DOGNON . . . Physique.
DONZELOT. . Pathologie médicale.
ECALLE . . . Obstétrique.
FEY . . . . . Urologie.
GASTINEL . . Bactériologie.
GATELLIER . Pathologie chirurgicale.
De GAUDART D'ALLAINES Pathologie chirurgicale.
GIROUD . . . Histologie.
HALPHEN. . . Oto-rhino-laryngologie.
HARVIER. . . Pathologie médicale.
HAZARD . . . Pharmacologie.
HUGUENIN. . Anatomie pathologique.
HUTINEL. . . Pathologie médicale.
JOANNON. . . Hygiène.

MM.

LABBÉ (Henri). Chimie biologique.
LAROCHE(Guy) Pathologie médicale.
LEVEUF . . . Pathologie chirurgicale
LEVY-VALENSI. Neurologie et psychiatrie.
LIAN. . . . . Pathologie médicale.
MONDOR . . . Pathologie chirurgicale
MOREAU . . . Pathologie médicale.
MOULONGUET. . . . Pathologie chirurgicale.
MOURE . . . . Pathologie chirurgicale
OBERLING . . Anatomie pathologique.
OLIVIER . . . Anatomie.
PIEDELIÈVRE Médecine légale.
PORTES . . . Obstétrique.
QUENU. . . . Pathologie chirurgicale.
RICHET Fils . Physiologie.
SANNIÉ . . . Chimie biologique.
SÉZARY. . . . Dermatologie et syphiligraphie.
TROISIER. . . Pathologie expérimentale et comparée.
VALLERY-RADOT (Pasteur). Pathologie médicale.
VAUDESCAL . Obstétrique.
VELTER . . . Ophtalmologie.
VIGNES. . . . Obstétrique.

III. — AGRÉGÉS RAPPELÉS A L'EXERCICE

pour le service des examens

MM.

LEQUEUX . . . . Obstétrique.
LEROUX . . . . . Anatomie pathologique.

MM.

NEVEU LEMAIRE Parasitologie
REFTERER. . Histologie.
ZIMMERN. . . Physique.

IV. — AGRÉGÉS CHARGÉS DE COURS DE CLINIQUE

à titre permanent

MM.	
ABRAMI . . .	Clinique médicale.
CHIRAY. . . .	Clinique médicale.
DEBRE	Clinique médicale.
DUVOIR. . . .	Clinique médicale.
BASSET. . . .	Clinique chirurgicale.
CHEVASSU. .	Clinique chirurgicale.
HEITZ-BOYER	Clinique chirurgicale.
MOCQUOT . .	Clinique chirurgicale.
PROUST . . .	Clinique chirurgicale.
SCHWARTZ. .	Clinique chirurgicale.
LE LORIER . .	Clinique obstétricale.
LEVY-SOLAL.	Clinique obstétricale.
METZGER. . .	Clinique obstétricale.
GUÉNIOT . . .	Clinique obstétricale.

V. — CHARGÉS DE COURS

MM. MAUCLAIRE, professeur sans chaire.	Chargé du cours de chirurgie orthopédique chez l'adulte pour les accidentés du travail, les mutilés de guerre et les infirmes adultes.
FREY	Stomatologie.
CHAILLEY-BERT, agrégé. . .	Éducation physique.
LEDOUX-LEBARD	Radiologie clinique.
WEIL-HALLÉ.	Puériculture.

Par délibération en date du 9 décembre 1798, l'École a arrêté que les opinions mises dans les dissertations qui lui seront présentées, doivent être considérées comme propres à leurs auteurs et qu'elle n'entend leur donner aucune approbation ni improbation.

A LA MÉMOIRE DE MON GRAND-PÈRE

Le Docteur ALPHONSE MOUCHET
Ancien Interne des Hôpitaux

A MON PREMIER MAITRE : MON PÈRE

Le Docteur ALBERT MOUCHET
Chirurgien honoraire des Hôpitaux

A MA MÈRE

A TOUS LES MIENS

A TOUS MES AMIS

A MON MAITRE ET PRÉSIDENT DE THÈSE

M. le Professeur Ch. LENORMANT

Professeur de clinique chirurgicale à la Faculté
Chirurgien de l'Hôpital Cochin
Officier de la Légion d'Honneur

Qui m'a donné l'idée de ce travail et qui voudra bien trouver ici l'expression de ma profonde gratitude pour tout ce qu'il a fait pour moi depuis le début de mes études médicales.

A LA MÉMOIRE DE MES MAITRES :

M. le Professeur PAUL LECÈNE

Le Docteur CHARLES DUJARIER

En hommage de fidélité et de reconnaissance.

A MON MAITRE

M. le Professeur R. GRÉGOIRE

Professeur de clinique chirurgicale à la Faculté
Chirurgien de l'Hôpital Saint-Antoine
Officier de la Légion d'Honneur

En témoignage de vive reconnaissance pour la sollicitude qu'il m'a toujours témoignée et pour l'intérêt qu'il a bien voulu prendre à ce travail.

A MON MAITRE

M. le Professeur PIERRE DUVAL

Professeur de clinique thérapeutique chirurgicale à la Faculté
Chirurgien de l'Hôpital de Vaugirard
Membre de l'Académie de Médecine
H F. R. C. S.
Officier de la Légion d'Honneur

En hommage d'admiration, de profonde gratitude et de respectueux attachement.

A MON MAITRE

M. le Professeur BERNARD CUNÉO

Professeur de clinique à la Faculté
Chirurgien de l'Hôtel-Dieu
Commandeur de la Légion d'Honneur

Pour le remercier de l'enseignement qu'il m'a donné dans son service et de la bienveillance qu'il n'a cessé de me témoigner.

A MON MAITRE

M. le Professeur ROUVIÈRE

Professeur d'Anatomie à la Faculté
Membre de l'Académie de Médecine
Officier de la Légion d'Honneur

Dont je n'oublie pas la constante sollicitude, hommage de respectueuse reconnaissance et de profond attachement.

A M. le Professeur A. HOVELACQUE

Chef des Travaux Anatomiques à la Faculté
Chevalier de la Légion d'Honneur

Témoignage de mon profond respect.

A M. le Professeur L. BINET

Professeur de Physiologie à la Faculté
Chevalier de la Légion d'Honneur

Qui m'a si généreusement ouvert son laboratoire et pour lui exprimer ma vive reconnaissance.

A MES MAITRES DANS LES HOPITAUX

Stage

1922-1923. — M. le Professeur A. BROCA (*in memoriam*).

1923. — M. le Professeur WIDAL (*in memoriam*).

1923. — M. le Professeur BEZANÇON.

Externat

1924. — M. le Professeur LENORMANT.

1925. — M. le Professeur LECÈNE (*in memoriam*).

Internat

1927. — M. le Docteur ALBERT MOUCHET.

1928. — M. le Docteur CH. DUJARIER (*in memoriam*).

1930. — M. le Professeur GRÉGOIRE.

1931. — M. le Professeur PIERRE DUVAL.

1932-1933. — M. le Professeur CUNÉO.

A MES MAITRES

MM. les Professeurs Agrégés D'ALLAINES, GATELLIER, MOULONGUET, MOURE, chirurgiens des Hôpitaux.

MM. les Docteurs AMELINE, J.-Ch. BLOCH, OBERLIN, ROUHIER, SÉNÈQUE, WELTI, chirurgiens des Hôpitaux.

A MM. les Docteurs S. BLONDIN, P. FUNCK-BRENTANO, GÉRARD-MARCHANT, MEILLÈRE, MERLE D'AUBIGNÉ, PATEL, H. REDON.

A MES AMIS

A ceux à qui m'unissent en plus d'une solide amitié des souvenirs de travail en commun

A. FOLLIASSON, J. GOSSET, R. SCHWOB, A. SICARD, P. SOULIÉ, anciens Internes des Hôpitaux.

J. BAUMANN, A. DUFOUR, Internes des Hôpitaux.

INTRODUCTION

Le chylothorax traumatique est indiscutablement une complication rare des traumatismes thoraciques ; c'est aussi le plus souvent une complication grave. Son intérêt ne vient pas uniquement de sa rareté même, mais surtout de l'obscurité de son mécanisme, de la bizarrerie de son évolution clinique et des difficultés thérapeutiques qu'il pose.

Les cas de chylothorax traumatiques publiés en France se comptent. Le premier est celui de Grimault dont l'observation a été rapportée par Notre Maître le Pr Lenormant à la séance du 8 février 1928 de la Société Nationale de Chirurgie.

Presqu'en même temps, Lejeune, dans une thèse très documentée (Nancy 1928), à l'occasion d'un second cas de chylothorax traumatique recueilli dans le service du Pr Etienne (de Nancy), reprenait l'histoire du chylothorax traumatique. Il rassemblait les observations publiées à l'étranger et dont la littérature allemande fournissait la majeure partie ; il insistait sur l'aspect clinique de l'affection, sur la pathogénie de l'épanchement chyleux et sur les difficultés du traitement.

Depuis lors, un nouveau cas de chylothorax traumatique a été observé en 1929 par Paitre (Val de Grâce). Enfin une toute récente observation inédite suivie par notre Maître le Pr Lenormant constituait la troisième observation française de cette curieuse affection. Sur ses conseils, nous nous sommes décidé à faire de ce sujet la matière de ce travail.

Nous avons eu en vue, non pas tant de recueillir quelques observations qui étaient passées inaperçues de nos prédécesseurs que de tenter d'expliquer le mécanisme même du chylothorax pour essayer de comprendre certaines particularités cliniques et de fixer des règles thérapeutiques précises.

Nous avons donc, d'une part, effectué dans le laboratoire de notre Maître, le Pr Rouvière, quelques recherches anatomiques pour préciser les rapports exacts du canal thoracique avec les plèvres et avec les segments osseux avoisinants (vertèbres côtes) ; d'autre part, nous avons pratiqué sur l'animal (chien) une série d'interventions qui avaient pour but de reproduire expérimentalement le chylothorax et d'en observer les phénomènes cliniques satellites.

Nous essaierons ainsi de dégager une série d'hypothèses concernant : le canal lymphatique lésé (qui n'est peut-être pas toujours le canal thoracique), le mode de production de cette lésion du canal (embrochement-contusion par les vertèbres ou les côtes, ou encore simple rupture par éclatement), l'existence ou non d'une plaie de la plèvre.

Nous nous baserons pour cette partie de notre travail

à la fois sur les résultats de nos recherches personnelles et sur les constatations anatomo-cliniques de ceux qui nous ont précédés.

Le problème du chylothorax est complexe. Il faut pouvoir répondre à plusieurs questions :

1° Etant donné la situation profonde du canal thoracique, entre les gros vaisseaux, comment et où peut-il être atteint par un agent traumatisant sans que la blessure ne s'accompagne pas d'autres dégâts vasculaires (aorte, azygos, etc...) entraînant une issue fatale ?

2° L'éclatement du canal, par hyperpression, est-il possible ?

3° En admettant que le canal se rompe, comment le chyle s'écoule-t-il dans la plèvre ?

Faut-il qu'il y ait en même temps déchirure pleurale ? ou le chyle peut-il, comme l'affirme Hammesfahr diffuser par osmose à travers la membrane pleurale ?

4° Comment se produit le rétablissement de la circulation lymphatique lorsque l'individu guérit.

Autant de questions que nous tenterons de résoudre sans pouvoir, d'ailleurs, la plupart du temps, apporter des affirmations précises. Nous poserons quelques jalons, laissant le soin à de plus heureux d'éclaircir définitivement le problème.

Mais avant de poursuivre plus avant notre sujet, nous devons le délimiter.

Par chylothorax traumatique, il faut entendre un épanchement de liquide chyleux dans la ou les plèvres, à la suite d'un traumatisme violent du thorax. Nous disons, traumatisme important, car on sait qu'on peut

observer des pleurésies chyleuses non traumatiques secondaires à la gêne de la circulation du chyle dans le canal thoracique ;

a) *par compression* par une tumeur du médiastin, une adénopathie cancéreuse, un lymphadénome ;

b) ou encore *par oblitération* des voies lympathiques par une filariose du canal thoracique ou une thrombose de la veine sous-clavière gauche.

Quelle que soit sa cause, l'épanchement chyleux vrai est formé d'un liquide lactescent, souvent un peu rosé qui contient de notables proportions de graisses (0 gr. 50 à 7 gr. %) de lécithine, de cholestérine ainsi que du sucre, des peptones, etc... Mais il se distingue des épanchements chyliformes parce que :

1) il coagule en quelques minutes (ceci ne nous semble pas toujours exact) ;

2) il contient de nombreux leucocytes mononucléaires ;

3) la teneur en graisse varie avec l'alimentation, (elle augmente beaucoup après une forte ingestion de beurre, ce qui constitue une épreuve diagnostique dite : épreuve de Strauss).

Au contraire, la pleurésie *chyliforme* liée à l'existence soit d'une tuberculose, soit d'un cancer pleuro-pulmonaire, est formée par un liquide très fluide, blanc laiteux ou légèrement jaunâtre avec parfois des reflets verdâtres. Homogène, ce liquide ne s'éclaircit pas et ne sédimente pas par le repos, mais il se sépare souvent en deux couches : l'une supérieure, crémeuse, blan-

che et opaque, l'autre, inférieure, beaucoup plus importante, opaque aussi, mais plus claire.

Il conserve son opalescence malgré la centrifugation et la filtration sur bougie.

Il ne coagule jamais. Il n'a pas d'odeur et ne s'altère pas à l'air libre.

Il est toujours constitué par une émulsion et comme l'a montré Jousset il est clarifiable totalement ou partiellement par le liquide d'Adam, suivant qu'il contient :

a) presque exclusivement des graisses (graisses neutres, lécithine, cholestérine, savons, acides gras), dans la proportion de 1 gr. 50 à 3 gr. par litre en moyenne, avec des extrêmes allant de 0 gr. 20 à 38 gr. par litre ;

b) ou des graisses mêlées à des albumines non classées (métalbumine, nucléo-albumines et globulines).

Au microscope, il se fait remarquer par la rareté et souvent l'absence complète de globules blancs et de cellules endothéliales et par la présence de très nombreuses granulations, arrondies, petites, d'un diamètre inférieur à 3 μ, brillantes, réfringentes, formées d'une mince enveloppe entourant de la graisse, comme le prouve leur coloration en brun foncé par l'acide osmique. Il ne contient jamais — caractère négatif de grande importance — de *gouttelettes de graisse libre*, par contre il renferme des cristaux de margarine et de cholestérine.

Nous voyons donc qu'on peut hésiter au simple examen d'un liquide laiteux entre pleurésie chyleuse et pleurésie chyliforme. Au contraire, les pleurésies à cholestérine dites encore pleurésies à paillettes ou pleurésies scintillantes s'en distinguent facilement. Ce sont des

pleurésies soit séro fibrineuses, soit hémorragiques auxquelles la présence de cholestérine à l'état cristallin confère un aspect soyeux spécial.

Rien n'a été plus discuté que la pathogénie des épanchements laiteux. Les anciens auteurs, à la vue d'un liquide émulsionné n'hésitaient pas à admettre qu'il s'agissait de chyle.

Diemerbroeck explique longuement un cas d'ascite chyleuse observé par lui et déclare « Ruptionis autem horum vasorum variæ possint esse causæ : sed præter violentas extrinfecus incurrentes, maxime frequens causa est, vel erosio ab acribus humoribus vel eorum obstructio ant compressio ».

Moins perspicaces, certains ont voulu admettre qu'il s'agissait réellement de lait. Secrétan rappelle les hypothèses de Chomel qui proposait des itinéraires compliqués pour expliquer le passage du lait des glandes mammaires dans la cavité abdominale !

Tout récemment, Watts observe un homme qui, à la suite d'un coup de couteau au-dessus de la fourchette sternale, présente un épanchement pleural laiteux très abondant et se reproduisant rapidement : le médecin traitant avait admis l'existence d'une plaie de l'œsophage et déclarait que l'épanchement était formé « de lait et d'œufs » absorbés par le malade !

En 1874, Guéneau de Mussy admet que les épanchements lactescents sont dus à une transformation graisseuse des globules du pus. Il y a « transformation du pus en une émulsion de matière grasse et disparition des leucocytes ; évidemment, la matière protéique

de ceux ci a subi la dégénérescence graisseuse »...

La thèse de Veil en 1882 reprend cette théorie. Veil s'appuie sur des recherches qui auraient montré que le pus ayant séjourné longtemps dans l'organisme devient plus fluide et que les leucocytes se chargent de granulations graisseuses qui, au moment où ils se désagrègent, se répandent dans le liquide pour former une émulsion : il en conclut que l'épanchement chyliforme est dans bien des cas le signe d'une péritonite purulente, spéciale et bénigne et que l'aspect chyliforme est dû à la transformation graisseuse des éléments du pus.

Debove, dans un mémoire à la *Société médicale des Hôpitaux de Paris* en 1881, trouve la théorie de la transformation du pus trop limitée pour expliquer tous les faits d'épanchement chyliforme et propose de faire de ces épanchements une variété à part. Le mot chyliforme ne doit préjuger ni de la provenance du liquide, ni de sa nature ; il signifie que l'aspect, la couleur du liquide ont quelques rapports avec ceux du chyle.

Dans toutes les observations publiées d'épanchements chyleux, déclare Debove, « la lésion des chylifères invoquée par les auteurs est plus qu'hypothétique, et la rupture du canal thoracique signalée par quelques-uns d'entre eux pourrait avoir été faite par le médecin au moment de l'autopsie ». Il considère que la théorie de la transformation du pus ne repose, elle aussi, que sur des hypothèses.

En 1886, Letulle conclut : « Tous les cas d'ascite chyliforme connus jusqu'à ce jour et suivis d'examens cadavériques sont des cas de péritonite chronique tuber-

culeuse, cancéreuse ou simplement néo-membraneuse. La régression granulo-graisseuse des produits inflammatoires, fibrine et leucocytes, suffit peut-être pour composer la totalité de la graisse émulsionnée en suspension dans la sérosité péritonéale. L'épanchement chyliforme est donc une forme rare d'épanchement péritonitique en voie de régression granulo-graisseuse ».

En somme, à cette date, les auteurs français niaient de façon presque unanime la possibilité d'un épanchement intra-pleural ou intra-péritonéal de chyle véritable.

A l'étranger, Quincke, dans un mémoire important paru en 1875, met parfaitement en évidence la possibilité d'épanchements chyleux vrais (1re observation : chylothorax traumatique) et d'épanchements chyliformes par suite de compression ou d'obstruction des voies lymphatiques.

Strauss, en 1886, proposa « l'épreuve du beurre » qu'il avait appliquée à un cas d'ascite chyleuse, épreuve qui démontrait l'influence du régime alimentaire sur la constitution du liquide ascitique : il prouvait ainsi l'un des mécanismes de production de l'épanchement de chyle.

La théorie de la compression déjà défendue par Strauss fut reprise par Hirtz, Luys, Widal et P. Merklen : Il y aurait d'abord stase lymphatique, augmentation de la pression dans les voies lymphatiques tributaires du canal thoracique et dilatation de ces canalicules. La stase amènerait l'épanchement par transsuda-

tion à travers les parois des lymphatiques, tout comme elle entraîne le passage du plasma et des hématies à travers les parois des vaisseaux sanguins.

Jousset, dans sa thèse sur les humeurs opalescentes de l'organisme, propose la théorie « de la diapédèse leucocytaire ». Mais il n'admet pas les pleurésies chyleuses par transsudation, car, dit-il, il n'y a pas de chylifères dans la plèvre.

Les auteurs récents semblent admettre le rôle prédominant « des produits de dégénération des cellules contenues dans les liquides lactescents ». Ce sont des liquides morts.

Peu nous importe d'ailleurs. Nous n'avons rappelé ces différentes théories que pour montrer la complexité de la question. Les pleurésies chyleuses vraies existent indubitablement : elles sont le plus souvent traumatiques (chylothorax traumatique). Quant aux épanchements chyliformes, de pathogénie si discutée, nous n'avons pas à les envisager.

Nous grouperons en une étude d'ensemble les cas de chylothorax traumatique après avoir envisagé brièvement l'anatomie du canal thoracique.

HISTORIQUE

Le cas le plus ancien de chylothorax traumatique serait le cas observé par Langelot et décrit par lui dans une lettre adressée en 1665 à Bartholin (Thomas Bartholin. Epist. médecin. centur. III, épist. 37). Le titre en était : *Fluxus chylosus ex vulnere thoraris ad Bartholinum.*

Le baron von Heiden, officier de cavalerie, reçut dans un combat une balle qui pénétra dans le dos à peu près au niveau de la 6e vertèbre dorsale et qui ressortit sous la pointe de l'omoplate gauche. Quatorze jours après cette blessure, on s'aperçoit que le pansement est souillé par un liquide blanchâtre qui coule par intermittence.

C'est en avril 1665, plusieurs mois après l'accident, que Langelot voit le blessé qui est faible et amaigri. La plaie supérieure est refermée mais par l'orifice de sortie coule en abondance un liquide jaunâtre qui inonde le lit et n'a aucune ressemblance avec du pus « *materia diversa a sanie et ichoribus* ». Langelot estime qu'il s'agit de chyle. Le blessé absorbe chaque jour, sans pouvoir réussir à calmer sa faim, les mets les plus nourrissants et les plus fins. Mais malgré des repas pantagruéliques,

il maigrit à vue d'œil. Langelot institue un régime sévère, met le blessé à la diète, utilise des balsamiques. La fièvre tombe, l'écoulement cesse, l'état général s'améliore. Mais le baron von Heiden ne put résister à un tel régime. Au bout de 14 jours, enfreignant les ordres de son médecin, il mangea abondamment et but force boissons. L'écoulement reprit et ne cessa plus. Le blessé présenta finalement des crises épileptiques, et une hémiplégie gauche.

L'autopsie montra des viscères normaux. Seuls les poumons étaient, en regard de la plaie, en état de putréfaction avancée.

Cette observation de Langelot a été très critiquée elle présente évidemment trop de lacunes pour qu'on puisse admettre qu'il s'est agi d'un écoulement de chyle. Rudolphi, lui, la considère comme valable. Bœgehol, Kirchner refusent de la classer dans les cas de chylothorax traumatique : ils voient là un empyème.

L'observation de Th. Bartholin (Opuscula nova anatomica de lacteis thoracicis et lymphaticis vasis : Francforti, p. 490) n'appartient pas de toute évidence au cadre chylothorax. Voici le texte : « *Guiffartus quoyue in puero 14 annorum receptaculuu invenit et eo disrupto propter putredinem, purulenti chyli vidit effluxum ut testatur lib. de Cordis Offic. cap 7* ». On voit qu'il ne s'agit nullement d'une rupture de la citerne de Pecquet mais qu'au cours de l'autopsie, l'état de putréfaction du réceptacle du chyle avait amené sa déchirure : du chyle purulent s'en était écoulé.

Si nous continuons notre prospection parmi les vieux auteurs nous trouvons en 1685, Diemerbrœck qui dans son ouvrage intitulé « *Opera omnia anatom. et med. lib. I* » nous conte l'histoire, d'une jeune femme de 24 ans dont le ventre était, distendu par une ascite chyleuse. L'évolution de l'affection avait été très longue : 16 années ! Néanmoins, Diemerbrœk pense que la rupture des lymphatiques constatée à l'autopsie était due à ce que dans son enfance, la malade, enfant martyre, avait été souvent rouée de coups (coups de pieds notamment portés en plein ventre).

Passons, sans nous attarder à discuter ces hypothèses ingénieuses mais fantaisistes.

Les observations d'Hoffmann ont été très discutées. Certains ont voulu y voir de vrais cas de chylothorax traumatique, d'autres au contraire ont pensé qu'il ne s'agissait pas d'épanchement chyleux.

Dans sa dissertation intitulée : *Disquisitio medica circa affectum pectoris rarissimum* (1700). Hoffmann relate 4 observations. De ces 4 observations, une seule mérite d'être sinon retenue tout au moins exposée. Une femme reçoit un coup de couteau entre les 5e et 6e côtes gauches à deux travers de doigt des vertèbres. Par la plaie, Hoffmann vit qu'il sortait de l'air à chaque expiration mais surtout un liquide blanc laiteux qui, au repos, laissait déposer une masse visqueuse, à reflets blanchâtres. Ceci le détermina à étudier le chyle et la lymphe des animaux auquel il trouva le même aspect et la même consistance. Il constata en outre que la consistance et l'aspect du liquide qui coulait de la plaie,

variait avec le genre d'alimentation de la blessée « *et quando ægra cibis solidioribus usa fuerit, spissior quoque fuit ; si vero dilutiora alimenta assumpserit, tenuis quoque fluidus apparuit iste liquor albidus* ». Il remarqua enfin que l'écoulement procédait par poussées et que c'était 2 ou 3 heures après les repas, au moment où la digestion et l'absorption intestinale étaient maxima, que le flux laiteux était le plus fort « *quo tempore solidioribus cibis absque multo potui reficiebatur ægra, vulneris excrementa spissiora quo vero copiosore liquido diluebat alimenta, liquidiora apparebant, academ excrementa in deligatione immediare ab absoluta digestione facta magis ad chyli naturam accedebant, quam ea, quæ in deligatione longius a pasta et concoctionne facta prodebant* ».

Un autre argument en faveur de l'épanchement de chyle, c'est, pour Hoffmann, l'abondance et la rapidité de reproduction du liquide, qui, par compression des organes de la cavité thoracique, détermina une dyspnée intense. « La plaie par laquelle s'écoulait le liquide s'étant refermée, il fallut la rouvrir à plusieurs reprises parce qu'il s'était formé un énorme épanchement qui entraînait une dyspnée des plus intenses ». Cette femme, bien que s'alimentant copieusement, devenait de plus en plus faible.

Monro, dans son travail intitulé : *Essai sur l'hydropisie et ses différents aspects* (IIIe édit., London, 1765) donne un exemple d'épanchement pleural par rupture lymphatique « Dans le corps d'un homme dont le thorax était rempli de liqueur chyleuse, on trouva entre la 3e et la 4e vertèbre dorsale un orifice par où le chyle cou-

lait comme d'une fontaine. Cette liqueur blanche coagulait avec le sel de Tartar mais ne coagulait pas avec l'esprit de vitriol (Bassii, Observat. déc. 2 obs. 7) ».

Ce cas est décrit avec plus de détails par Bassius lui-même (1723) (loc. cit.). Nous en trouvons le texte latin reproduit par Kirchner. L'observation est critiquée par cet auteur. Il est à peu près certain qu'il ne s'agit nullement d'un vrai chylothorax traumatique mais d'une pleurésie séro-fibrineuse qui fut incisée et qui suppura (pansement septique) ; on retira en effet chez cet homme d'abord un liquide clair (3 février), puis un liquide épais d'aspect purulent « *materia crassa limosa, cineritii coloris* ». Mais il est hors de doute que le 6 février, Bassius retire, à sa grande stupeur, un liquide lymphatique de la plèvre « *Die sexto, eheu ! non sine stupore et admiratione materiam lacti similem promanare conspexi* ».

Kirchner explique le cas de la façon suivante : carcinome pleuro-pulmonaire probable : épanchement pleural séro-fibrineux, puis obstruction du canal thoracique qui se dilate et finit par se rompre lorsque l'évacuation de l'épanchement pleural a diminué la contre-pression.

Rejetons donc ce cas de Bassius où il ne s'agit pas d'un chylothorax traumatique, comme nous sommes obligé de rejeter faute de renseignements précis le deuxième cas cité par Monro qui est un cas observé par Willis ; il s'agit d'un épanchement pleural traité par pleurotomie : le liquide retiré était « *a thick white coloured liquor like chyle* » le malade fut obligé de garder

en permanence une canule par où s'écoulait du liquide laiteux.

Comme l'a dit Zezas, « C'est le cas de Quincke qui en 1875 ouvre l'ère des observations récentes ». Ces observations que nous avons citées sont intéresssantes, mais elles n'ont pas la rigueur scientifique voulue. Bœgehold, Kirchner ont insisté sur leurs imprécisions et leurs lacunes.

Le travail de Quincke de Berne a non seulement le mérite d'apporter le premier cas de chylothorax traumatique indiscutable mais encore de bien opposer les deux variétés d'épanchements laiteux de la plèvre « *l'hydrops chylosus* » vrai épanchement chyleux et « *l'hydrops adiposus* », épanchement chyliforme dû à la dégénérescence graisseuse des cellules contenues dans le liquide :

En 1877, von Thaden publie un cas de chylothorax traumatique. Puis surtout dans la littérature allemande, nous allons trouver une série d'observations. Kirchner, en 1885, présente le premier épanchement chyleux traumatique observé chez l'enfant (fillette de 9 ans). La même année, Krabbel publie un autre cas. Konrad Port, 9 ans plus tard, en 1894, rapporte un nouveau cas.

Puis les observations se rapprochent : Wiesinger, Hennsen en 1898, Hahn en 1899. La même année, Handmann, à lui seul publie deux cas nouveaux. En Angleterre (c'est la première observation anglaise) Legg rapporte en 1899 un cas de chylothorax traumatique.

Viennent ensuite les observations de Mutermilch

(1902), Newman (Angleterre, 1903), Langbein en 1904 soutient à Leipzig une thèse sur le chylothorax et y expose un cas observé à la clinique de son maître Trendelenburg.

Toujours en 1904, nous trouvons une observation intéressante : celle de Dietze : c'est *le premier chylothorax par lésion ouverte* (plaie pénétrante par balle). En 1905, c'est le cas de Lindström. En 1907, sont publiés 4 cas de chylothorax ; ceux de Hammesfahr. Dommering (observation hollandaise), Bohne qui rapporte un cas de chylothorax par traumatisme fermé et un cas de chylothorax par lésion ouverte.

Œken en 1908, Slajner en 1911 apportent une nouvelle contribution à notre bibliographie.

Mentionnons en 1912 la monographie consacrée par Denis Zezas aux « blessures non opératoires du canal thoracique ». Dans ce travail consciencieux, Zezas rassemble 16 observations de chylothorax traumatique et 1 cas de chylopéritoine, celui de Hall et Morgan datant de 1910. Au cours de nos recherches bibliographiques, nous avons eu la chance de pouvoir retrouver un certain nombre d'observations qui avaient échappé à l'auteur allemand.

Nous omettons volontairement de signaler la thèse de Gunder (Munich, 1913) sur le chylothorax traumatique où à notre grande surprise l'auteur se contente de reprendre, sans y changer un mot, la vieille observation de Langbein (1904) !

Nous en arrivons à la période de guerre où, comme il était naturel de s'y attendre, nous ne trouvons que

des chylothorax par lésion ouverte, en très petit nombre d'ailleurs. Derganz. Frohmann, en publient chacun un cas en 1915. Elliott et Henry en 1917 en rapportent deux observations. Most dans le *Neue Deutsche chirurgie* en publie un cas. Continuons la liste : en 1919 Lindenfeld, Malone et Wardrop viennent s'y inscrire : ces derniers auteurs évacuent de la plèvre plus de 45 litres de chyle en 24 jours ! En 1920, c'est le tour de Drey. En 1921, Riese rapporte une observation personnelle et une autre inédite d'Ulrich. La même année, à Copenhague, Guldman publie un travail sur un cas de chylopéritoine traumatique. En Amérique, Stephen Watts relate un cas d'épanchement chyleux par lésion ouverte.

Puis vient en 1926 Lindenberg et en 1928 Grimault publie la première observation française qui est rapportée à la Société nationale de chirurgie par notre maître le professeur Lenormant. La même année. Lejeune, utilisant une observation de son maître Etienne soutient devant la faculté de Nancy une thèse sur le chylothorax traumatique dont il rassemble 24 cas.

Toujours en 1928, nous trouvons dans la littérature américaine le cas de Clayton Andrews.

En 1929 Paître (du Val de Grâce) fait rapporter à la Société nationale de Chirurgie une observation (la 3e observation française).

En 1931 un auteur italien Renato Spaccialbello publie une intéressante observation de chylothorax par lésion ouverte.

Enfin l'observation la plus récente est celle des canadiens Macnab et Scarlett (juillet 1932) que nous espé-

rons pouvoir obtenir à temps pour la faire paraître dans ce travail, en addendum.

Au cours de l'établissement de nos fiches bibliographiques, nous avons été amené à classer dans les observations à publier : une observation de Coelen où le chylothorax fut une découverte d'autopsie : il s'agissait d'un jeune enfant écrasé par une automobile et qui succomba sur le champ à de graves lésions viscérales. Nous avons en outre retenu une observation de Schopf où le chylothorax avait été causé, fait intéressant, par une *plaie* du canal thoracique au cours d'une intervention chirurgicale sur la base du cou.

Nous arrivons ainsi au total de 44 observations dont nous avons pu, dans la plupart des cas, lire et reproduire le texte original. Quelques-unes, toutefois, ne nous sont connues que par des analyses parfois succinctes. Il en est une enfin que nous n'avons pu nous procurer, c'est celle de Brekke, publiée dans le *Med. Rev. de Bergen* (1907) et qui ne semble analysée nulle part.

Si nous avons admis dans la liste l'observation de Mutermilch que Drey considère comme un cas indubitable de chylothorax traumatique, en revanche, nous ne pouvons suivre Drey lorsqu'il enregistre dans les cas de chylothorax par lésion ouverte l'observation de l'auteur américain Smith publiée dans les *Medical Records New-York* en 1899. Smith y relate l'histoire du président James-Abraham Garfield qui fut blessé par une balle de revolver : le projectile avait pénétré dans le dos à droite de la ligne médiane à hauteur de la 12e vertèbre dorsale. Le blessé avait présenté un état de shock

alarmant. Puis ces phénomènes s'étaient dissipés, l'état général s'était amélioré. Mais au bout de trois semaines apparurent des signes d'infection ; le président maigrit de façon considérable malgré une alimentation substantielle. La mort survint trois mois et demi après l'attentat.

Drey, dans son texte, déclare que l'autopsie de Garfield a montré l'existence d'un chylothorax droit et d'une ascite chyleuse. Or nous avons eu entre les mains l'article de Schmit intitulé : « Pouvons-nous diagnostiquer l'obstruction du réceptacle du chyle ». Nous l'avons entièrement traduit ; l'observation du Président Garfield a été sans aucun doute analysée de façon incorrecte par Léo-Drey. Dans le texte original, il n'est jamais question dans l'histoire clinique de symptômes d'épanchement dans la plèvre droite. De plus, à l'autopsie (qui n'a pas été pratiquée par Schmit), on ne signale pas d'ascite chyleuse mais seulement la présence en arrière du pancréas entre les deux lames péritonéales d'une collection blanchâtre partiellement organisée. Ce n'est que rétrospectivement que Schmitt comparant ce cas à des observations personnelles d'ascite chyleuse due à la compression de la citerne par des masses carcinomateuses, se demanda si le président Garfield n'avait pas succombé à une obstruction de la partie initiale du canal thoracique (ce qui était vraisemblable : cliniquement en raison des symptômes d'inanition et d'amaigrissement et à l'autopsie en raison de la présence d'un épanchement chyleux rétro-péritonéal). Il lui fut impossible d'en acquérir la certitude ; les vis-

cères avaient été prélevés en bloc et emportés à New-York : le canal thoracique n'avait pas été examiné.

Que conclure ? Le chylothorax est une affection rare, on peut même dire avec le Pr Lenormant que : « C'est une complication vraiment exceptionnelle des traumatismes du thorax, plaies ou contusions ; la plupart des auteurs classiques ne la mentionnent même pas. Elliott et Henry, pendant la dernière guerre, dans un hôpital de base de l'armée anglaise ont observé un millier de blessés de la poitrine et examiné 600 épanchements traumatiques de la plèvre : sur le nombre, ils ont vu deux épanchements de chyle. Et l'on peut dire que c'est là une série particulièrement heureuse, car la proportion du chylothorax dans les traumatismes thoraciques est certainement bien moindre ».

Reconnaissons avec Lejeune que « Cette rareté s'explique très facilement. La situation profonde du canal thoracique dans le médiastin postérieur, ses rapports avec la colonne vertébrale et les organes thoraciques qui lui offrent une protection puissante, tout concourt pour rendre sa lésion exceptionnelle. Toute plaie intéressant le médiastin postérieur peut, il est vrai, atteindre le canal thoracique en même temps que les autres organes qui y sont contenus, mais la gravité ordinaire de ces sortes de blessures et les désordres qui les accompagnent expliquent le silence gardé par les auteurs sur les lésions propres du canal. C'est pour cette raison qu'elles n'ont pas été observées plus souvent pendant la guerre ; car il est vraisemblable que beaucoup de ces blessés sont morts sur le champ de bataille du fait

de lésions concomitantes des gros vaisseaux voisins et que chez d'autres, le chylothorax s'est infecté et a été pris pour un hémothorax suppuré banal ».

ANATOMIE DU CANAL THORACIQUE CHEZ L'HOMME

En 1563, Eustachius découvre sur un cheval le canal thoracique et le décrit sous le nom de « *vena alba thoracis* ».

En 1651, Jehan Pecquet décrivit dans la première édition de ses *Experimenta nova anatomica*, « un réceptacle du chyle inconnu jusqu'alors » et « des vaisseaux lactés allant à travers le thorax jusque dans les vaisseaux sous claviers, vaisseaux lactés étendus sur l'épine du dos, déroulant leurs sinuosités ».

Gasparo Aselli, professeur à Pavie, avait en 1622 mis en évidence, chez le chien (comme Pecquet plus tard) les chylifères de l'intestin « *tenuissimos candidissimosque funiculos* ». Mais il avait cru que ces veines lactés aboutissaient au foie.

La découverte de Pecquet et les déductions qu'il en avait tirées furent violemment attaquées. Jean Riolan dans son *Novum judicium de venis lacteis* (1653) entre autres objections, se demande comment le chyle venu directement de l'intestin et par conséquent *non cuit* « *incoctus* », non élaboré, sera toléré par le cœur. Que va

faire ce dernier pour se débarrasser de ce chyle ? L'enverra-t-il au poumon par le ventricule droit ? Il va alors en infecter l'organe de la respiration.

Aselli et Pecquet avaient opéré sur des chiens. La Peireix d'Aix en 1626 retrouva les chylifères chez l'homme, mais c'est à Olaüs Rudbeck, d'Upsal que revint l'honneur de mettre le canal thoracique en évidence. Cette découverte eut un tel retentissement que Christine de Suède demanda à Rudbeck d'en faire pour elle une préparation. Depuis lors le canal thoracique a été étudié par de nombreux anatomistes.

Nous nous bornerons à résumer les notions classiques en envisageant spécialement certains points utilisables pour l'histoire du chylothorax traumatique. Le canal thoracique est le tronc collecteur de la lymphe de la partie sous-diaphragmatique du corps à l'exception d'une partie des lymphatiques du foie et des lymphatiques de la partie sus-ombilicale de la paroi abdominale. Il draine de plus la lymphe de la paroi postéro-latérale du thorax et reçoit enfin très souvent, à la base du cou, un ou plusieurs des autres gros troncs terminaux du système lymphatique.

Il s'étend des troncs lombaires au confluent jugulo-sous-clavier. L'origine du canal thoracique a été précisée de façon remarquable par le travail de Jossifow et les études de Meckel et Correia. Récemment enfin Rouvière et son élève Martin ont signalé une série de faits intéressants et ont insisté sur la variabilité de siège et de mode de cette origine.

Pour les classiques, les collecteurs lombaires s'unis-

sent à angle aigu en un tronc commun, le canal thoracique. Le tronc intestinal se jette d'ordinaire dans le tronc lombaire gauche. Mais il peut s'ouvrir au-dessus du confluent des troncs lombaires à l'extrémité même du canal thoracique formant dans ce cas un troisième tronc d'origine du canal thoracique.

En réalité ; l'existence d'un tronc intestinal collectant toute la lymphe des ganglions mésentériques supérieurs ne doit se voir que dans un nombre restreint de cas (Martin). Le canal thoracique naîtrait toujours de la réunion des deux troncs lombaires droit et gauche. Il n'y aurait pas de troisième racine impaire et médiane (Martin).

Plus intéressantes pour le sujet qui nous occupe sont les modalités d'origine du canal. On sait que la réunion des troncs d'origine se fait à un niveau quelconque en avant des deux premières lombaires et des deux dernières dorsales. Mais elle se produit essentiellement suivant 2 modes différents selon qu'elle est basse ou haute (Jossifow).

Quand l'origine est basse, c'est-à-dire quand elle a lieu au niveau de la 1re ou même de la 2e lombaire, l'extrémité inférieure du canal est dilaté : soit dilatation allongée, soit dilatation ampullaire, citerne de Pecquet. La citerne, pour Rouvière, n'existe que lorsque le tronc intestinal se jette dans la partie initiale du canal thoracique. Martin estime qu'elle n'existe que dans 10 % des cas.

Quand l'origine est haute, c'est-à-dire quand elle se fait au niveau de la 11e ou de la 12e vertèbre dorsale et ce serait le cas le plus fréquent (25 fois sur 31) le canal

résulte de la fusion des deux troncs lombaires. Dans ce cas ou bien les deux troncs lombaires sont de valeur égale et richement anastomosés entre eux, ou bien l'un des troncs lombaires est nettement plus volumineux que l'autre et le canal semble être presque uniquement constitué par lui ; le tronc lombaire gauche semble être le plus souvent prédominant.

Quoi qu'il en soit, ces notions présentent pour nous un intérêt certain : retenons que l'origine haute du canal est plus fréquente que l'origine basse intra-abdominale ; retenons aussi que, en cas d'origine haute intrathoracique, les collecteurs lombaires forment, avant de se réunir, un réseau à mailles larges ou serrées.

Suivons maintenant la description que donne Rouvière du trajet et de la direction du canal (fig. 1).

« De son origine, le canal thoracique monte dans le thorax en avant de la colonne vertébrale. Sa direction normale est en sens inverse de celle de l'aorte thoracique. Il longe en effet le côté droit de l'aorte, plus ou moins enfoncé dans le sillon que forme le tronc aortique avec la colonne vertébrale.

« Le canal thoracique traverse l'orifice supérieur du thorax et pénètre dans la partie gauche du cou. Au cours de son trajet cervical, il décrit une courbe qui porte le canal en avant et à gauche vers le confluent jugulo-sous-clavier gauche où il se termine. Ce dernier segment cervical porte le nom de crosse du canal thoracique.

« La crosse du canal thoracique se présente d'une manière différente selon que l'orifice supérieur du thorax

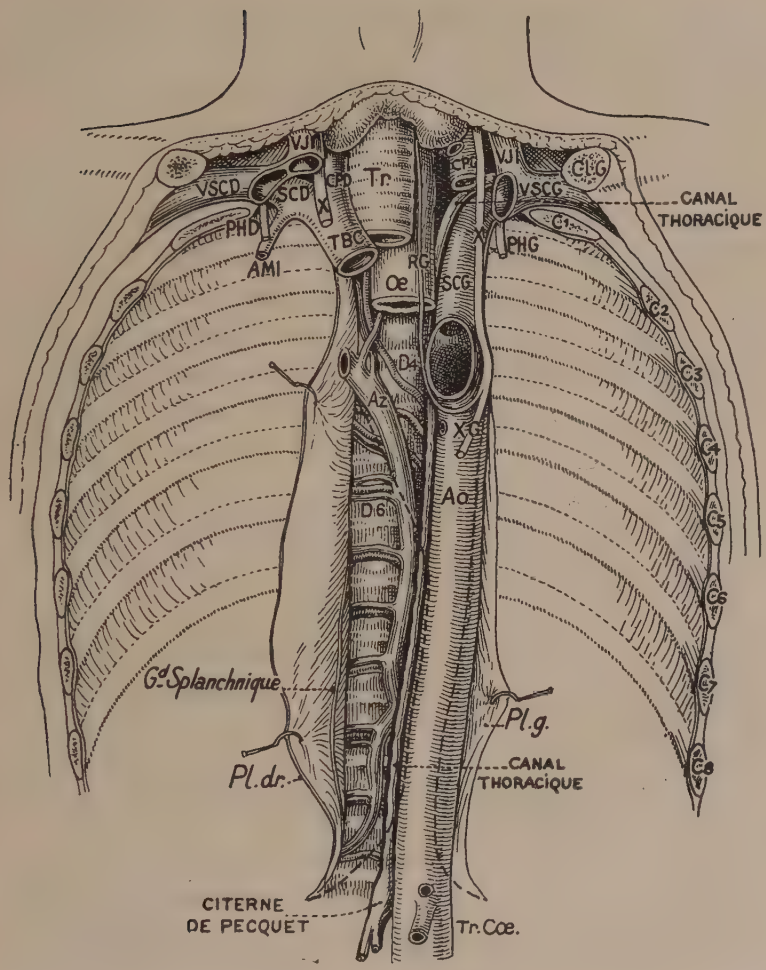

Fig. 1. — Le canal thoracique et les organes du médiastin postérieur (d'après Braine).

Les culs de sac pleuraux sont réclinés latéralement : en pointillé leur emplacement en avant des vaisseaux.

est large ou étroit. Lorsque l'orifice supérieur du thorax est étroit, la crosse est en situation haute. Le sommet de la courbe peut s'élever jusqu'au bord supérieur de la 6e cervicale ».

« Lorsque l'orifice supérieur du thorax est large, la crosse est en position basse, sa courbe est tendue et se rapproche de l'horizontale. Le sommet de la crosse répond à un point compris entre le milieu de la 1re dorsale et le bord supérieur de la 7e cervicale. La terminaison du canal tend à se déplacer au dehors ». Tandis que, dans le premier type, le canal se termine dans la jugulaire interne, le confluent ou le tronc veineux innominé, dans le cas d'orifice supérieur large, le canal s'ouvre soit dans l'angle jugulo-sous-clavier, soit dans la sous-clavière gauche.

Nous n'insisterons pas sur la façon dont se termine le canal (ouverture directe — direction oblique), beaucoup moins intéressante pour nous que le siège et l'aspect de la crosse. Nous verrons en effet plusieurs fois le canal atteint dans sa partie haute par une plaie du cou, avec apparition ultérieure d'un chylothorax traumatique.

Le calibre du canal est le plus souvent inégal : large à son extrémité initiale, le canal se rétrécit ensuite et se dilate souvent en ampoule à son extrémité supérieure. Nous envisagerons les rapports du canal en les centrant sur les plèvres et les plans osseux, de façon à pouvoir passer rapidement sur les rapports vasculaires ou viscéraux.

Les rapports dans l'abdomen ne nous retiendront pas. Si la rupture intra-abdominale du canal au niveau de

la « *cisterna chyli* » existe, elle ne peut produire qu'un épanchement chyleux rétro-péritonéal ou intra-mésentérique avec ou sans ascite chyleuse. Ces faits ne rentrent pas dans le cadre de notre étude puisque nous nous bornons aux épanchements chyleux traumatiques intra-pleuraux.

Dans le thorax, les rapports doivent être étudiés sur deux segments distincts : un segment inférieur, vertical, inter-azygo-aortique sous-jacent au bord supérieur de la crosse de l'aorte et un segment supérieur obliquement ascendant de la 4e vertèbre dorsale jusqu'à la base du cou (segment sur azygo-aortique).

Dans ce premier segment inter-azygo-aortique, le canal chemine le long et à droite de l'aorte dont il est satellite. Il peut être plus ou moins enfoncé derrière le flan droit du tronc aortique. Nous trouvons :

— A DROITE : la grande veine azygos, en contact immédiat en bas avec l'aorte ; elle s'en écarte en haut, formant un angle azygo-aortique à sommet inférieur dont le canal thoracique est à peu près la bissectrice.

— A GAUCHE : l'aorte avec l'origine des artères intercostales droites.

— EN ARRIÈRE : les artères intercostales droites. Devant la 7e vertèbre dorsale : l'hémiazygos supérieure. Devant la 9e vertèbre dorsale : l'hémiazygos inférieure. Devant la 8e vertèbre dorsale, la 8e veine intercostale gauche souvent isolée.

Donc, en arrière du canal, entre canal et rachis, un gril vasculaire vient s'interposer.

— EN AVANT : le canal répond à l'œsophage : c'est

d'ailleurs en haut seulement que ces deux organes sont directement en contact. Mais il faut surtout noter les rapports avec les culs de-sac pleuraux de la plèvre médiastine, cul-de-sac droit inter-azygo-œsophagien et cul-de-sac gauche inter-aortico-œsophagien. Différence essentielle, le cul-de-sac inter-azygo-œsophagien est profond, le cul-de-sac inter-aortico-œsophagien n'est que peu profond : le premier s'insinue derrière l'œsophage et devant l'azygos ; il peut, dans les cas extrêmes, atteindre le bord droit de l'artère. Le second reste toujours pré-aortique.

Nous avons, dans le laboratoire de notre Maître, le Pr Rouvière, sur une série de coupes de sujets congelés, mesuré exactement la distance séparant le canal thoracique des culs-de-sac pleuraux. Le canal reste très proche du cul-de-sac inter-azygo-œsophagien (15 mm. au niveau de D7 — 6 mm. à hauteur du disque D7, D8 — 2 mm., c'est-à-dire accolé à la plèvre droite au niveau de D8 — Sur un autre sujet, les chiffres sont les suivants : 15 mm. au niveau de D7 — 10 mm. au niveau de D8 — 3 mm. au niveau de D9 — 5 mm. au niveau de D10).

Ces quelques chiffres donnés uniquement à titre indicatif nous prouvent que le canal est en *quelque sorte juxtaposé à la plèvre droite* alors qu'il reste séparé de la plèvre gauche par l'épaisseur de l'aorte.

Cette première constatation anatomique nous explique, et nous y reviendrons, que, à un *chytothorax droit, correspondent des lésions de la partie basse du conduit.* Restent à, envisager dans cette portion du canal les

rapports avec le squelette (qui peut, dans certains cas, être l'agent traumatisant responsable de l'épanchement).

Il est facile de suivre ces rapports sur des coupes horizontales du thorax (fig. 2,3,4).

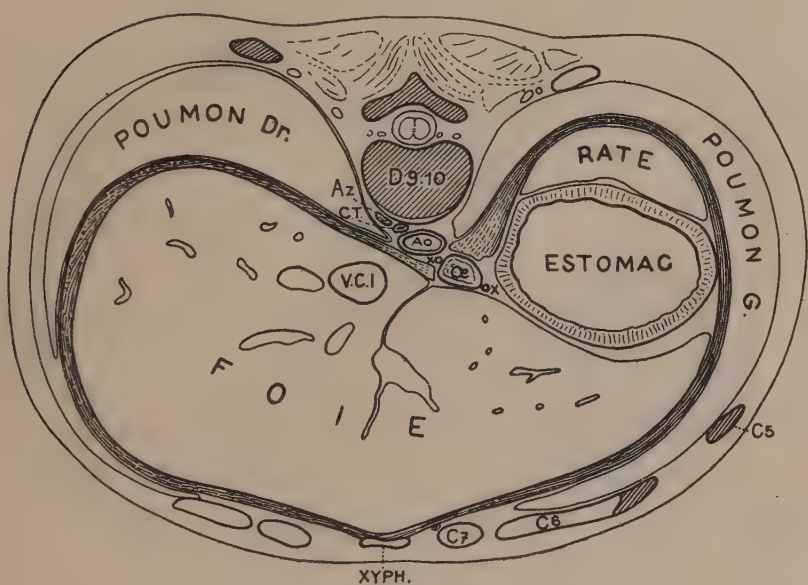

Fig. 2. — Coupe horizontale passant par le milieu de l'appendice xiphoïde et intéressant le rachis au niveau du disque D_9 D_{10} (d'après Braine).

Le gril costal est a distance : une fracture ou une luxation de l'extrémité rachidienne des côtes ne peut déterminer de lésion (déchirure ou contusion) du canal thoracique qu'au prix d'un déplacement considérable (qui doit être rarement réalisable) et surtout au prix de dégâts vasculaires si graves qu'ils nous semblent

incompatibles avec la vie : car l'aorte à gauche, l'azygos à droite viendraient s'interposer sur le trajet du segment osseux déplacé.

Les vertèbres par contre peuvent être à l'origine de la blessure du canal. Dans ce segment thoracique le canal

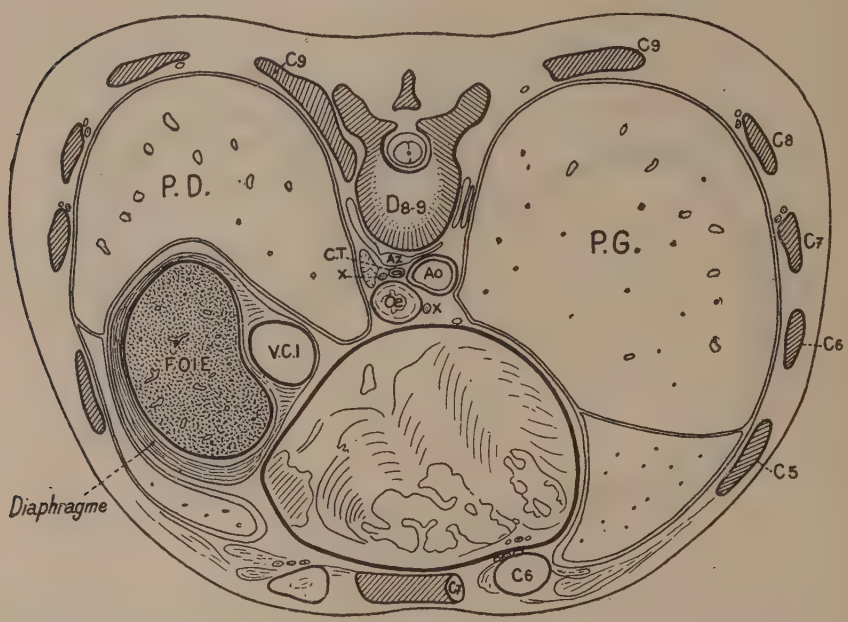

Fig. 3. — Coupe passant par l'extrémité inférieure du corps du sternum et par le disque D_8 D_9 (d'après Braine).

est plaqué contre le rachis à quelques millimètres de lui. On comprend qu'une fracture d'un corps vertébral, une luxation rachidienne vienne agir sur le canal et le rompre (Cas de Krabbel, 9e dorsale, cas d'Etienne, disque D9, D10, cas d'Andrews, de Bohne Lauenstein, de Hahn D10, etc...),

Par conséquent, des rapports du canal thoracique dans ce segment thoracique inférieur, nous pouvons déduire que *la blessure du canal à ce niveau peut être*

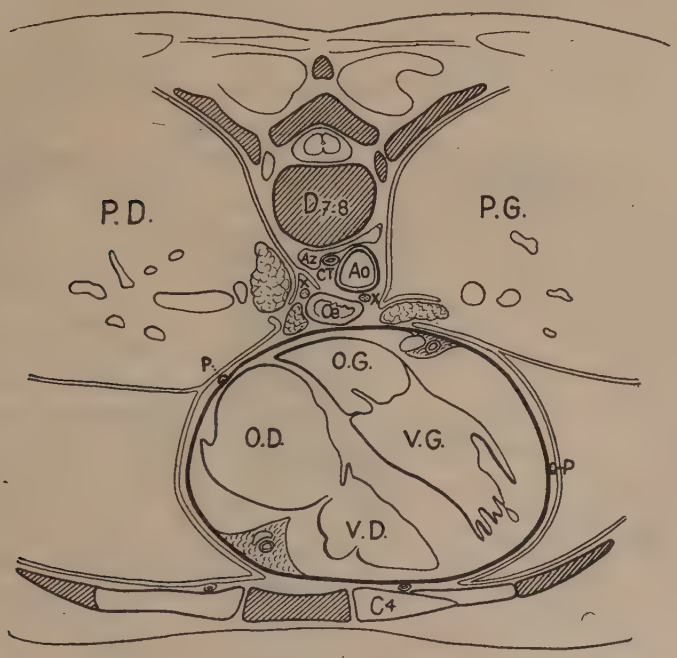

Fig. 4. — Coupe passant par le 4e cartilage costal et par le disque D_7 D_8 (d'après Braine).

Noter le profond cul-de-sac médiastinal de la plèvre droite, cul-de-sac inter-azygo-œsophagien qui arrive presqu'au contact du canal thoracique.

liée à une lésion du rachis (fracture-luxation) et que de plus c'est pour ainsi dire toujours un *chylothorax droit qui se produit.*

Entre le segment inférieur inter-azygo aortique et le segment supérieur sus-azygo-aortique, le canal thora-

cique passe au niveau des crosses vasculaires. Il commence en ce point à obliquer (D5-D4) légèrement à gauche. Il répond en arrière : au flanc gauche de la 4e vertèbre dorsale, en avant : à la face postérieure de

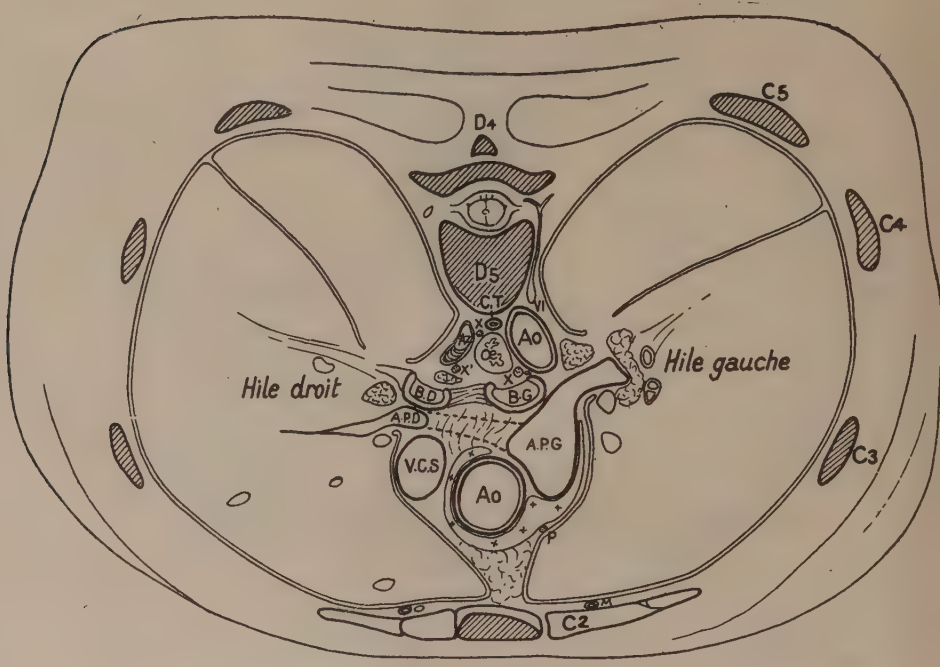

Fig. 5. — Coupe passant par le 2e cartilage costal et la 2e vertèbre dorsale (d'après Braine)

l'œsophage, puis à la face interne de la crosse de l'aorte qu'il croise près de son extrémité postérieure. Latéralement, le canal commence à se rapprocher de la plèvre gauche (fig. 5).

Dans son segment thoracique supérieur sus-aortique

(fig. 6 et 7) le canal monte en arrière du flanc droit de l'artère sous-clavière gauche, puis sur la face interne de cette artère. Il répond en avant : au pneumogastrique et à la carotide primitive gauches ; en dedans à

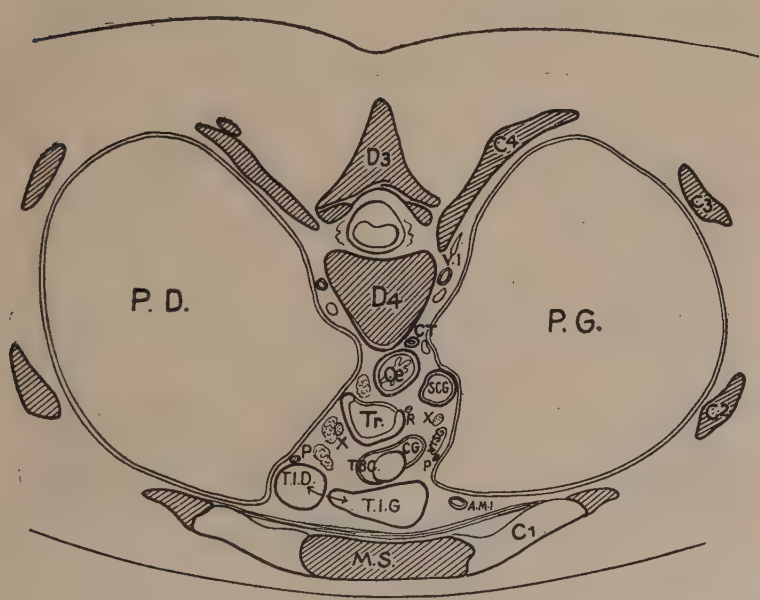

Fig. 6. — Coupe passant par le milieu du premier cartilage costal et par le corps de la 4e vertèbre dorsale (d'après Braine).

Noter la proximité du canal et de la plèvre gauche.

l'œsophage et au récurrent ; en dehors à la plèvre et à l'artère sous-clavière gauches. La plèvre médiastine gauche forme en effet à ce niveau la fosse pleurale sus-aortique limitée en bas par la crosse aortique, en avant par la sous-clavière, en arrière par le rachis. Le *canal est très près de la plèvre :* sur les coupes que nous avons

examinées, cette distance variait de 2 à 4 mm. Ceci nous explique qu'à un chylothorax gauche correspondent des lésions de la partie haute du conduit (Cas de Watts, de Frohmann, etc...).

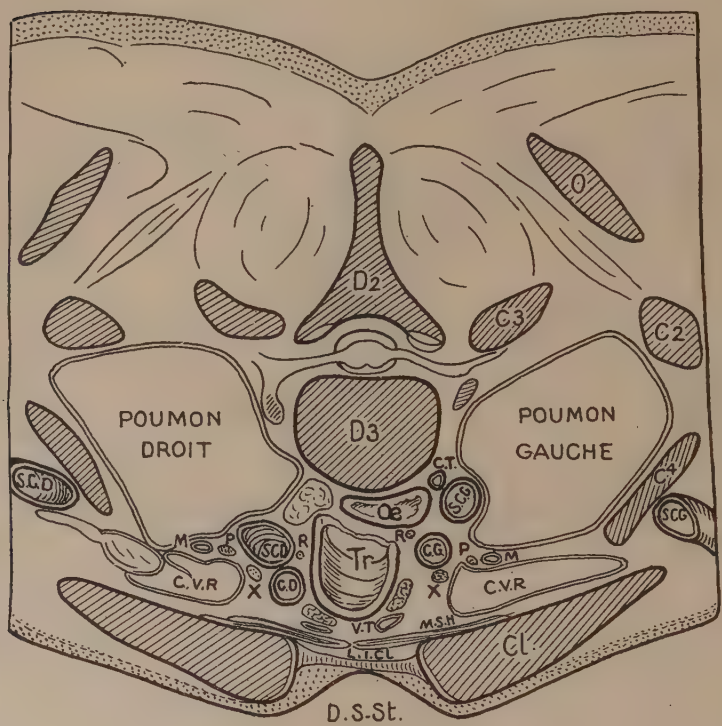

Fig. 7. — Coupe horizontale passant par la partie supérieure du corps de la 3e vertèbre dorsale (d'après Braine).

Le canal thoracique dans le défilé cervico-médiastinal est très proche de la plèvre gauche.

Quant au rachis, le canal est encore près de lui, toutefois, il s'en est légèrement éloigné et n'est plus

médian, il répond à peu près à un plan tangentiel rasant le flanc vertébral. Ceci l'a rapproché légèrement de la tête des côtes (25 mm. en moyenne). *Une grosse lésion costale pourrait à la rigueur l'atteindre sans léser d'autre organe important.*

Franchi le défilé cervico thoracique, le canal arrive à la base du cou. Nous ne nous étendrons pas sur ses rapports à ce niveau, mais nous mettrons en valeur un fait, c'est que dans le cas où la crosse est basse le canal enjambe le bord interne du dôme pleural puis l'artère sous-clavière pour se jeter dans le confluent veineux. La proximité de la plèvre n'existe donc que dans le cas de crosse basse. Ceci pourrait peut-être nous expliquer le cas de chylothorax observé par Schopf à la suite d'une blessure du canal, au cours d'une exérèse ganglionnaire du cou : il est probable que l'opérateur avait en même temps blessé et le canal et le dôme pleural, car, sur le nombre relativement élevé de plaies opératoires du canal thoracique au cou, c'est le seul cas où il y ait eu épanchement de chyle dans la plèvre.

Rappelons encore dans cette portion cervicale quelques notions importantes :

— la *variabilité de hauteur de la crosse* ;

— l'existence *en avant de la partie terminale du canal de l'énorme plan veineux rétro-claviculaire* formé par la veine sous-clavière gauche et la veine jugulaire interne se réunissant pour constituer l'angle veineux de Pirogoff. Notons encore à ce niveau les afférents de ce confluent : veine vertébrale, veine jugulaire postérieure, veine jugulaire antérieure ;

— les plans de couverture enfin, avec comme élément rigide : la clavicule. Celle-ci, on le sait, peut, lorsqu'elle est fracturée, subir des déplacements notables. Mais de toute façon, *seul le tiers interne de* cet os est susceptible *de venir blesser le canal thoracique.* Il faut donc d'une part une fracture de l'extrémité interne de la clavicule, d'autre part un canal thoracique avec crosse haute pour expliquer le chylothorax par fracture de la clavicule. Car en cas de crosse basse, le confluent veineux masque complètement la partie terminale du canal.

Mais il est relativement rare de trouver un canal thoracique qui répondra à ce type classique et schématique. Les variations sont nombreuses, elles sont intéressantes à plus d'un titre. Pour bien les comprendre, quelques notions d'embryologie sont nécessaires. Nous allons les résumer brièvement.

Ranvier avait émis l'hypothèse que le système lymphatique se développait à partir du système veineux. Les recherches des auteurs américains (Florence Sabin, Lewis, Huntington, Kampmeier, Mac Lure, etc..,) ont confirmé cette hypothèse.

Florence Sabin a montré tout d'abord que les lymphatiques apparaissent après les vaisseaux sanguins alors que la circulation sanguine est établie et fonctionne depuis un certain temps, puis que les lymphatiques se forment à partir de deux centres pour rayonner ensuite à la périphérie. Ils apparaissent sous forme de deux bourgeons émanés des veines sous-clavières près de leur confluent avec la veine jugulaire. Ces deux bourgeons en s'accroissant forment en dehors de chaque

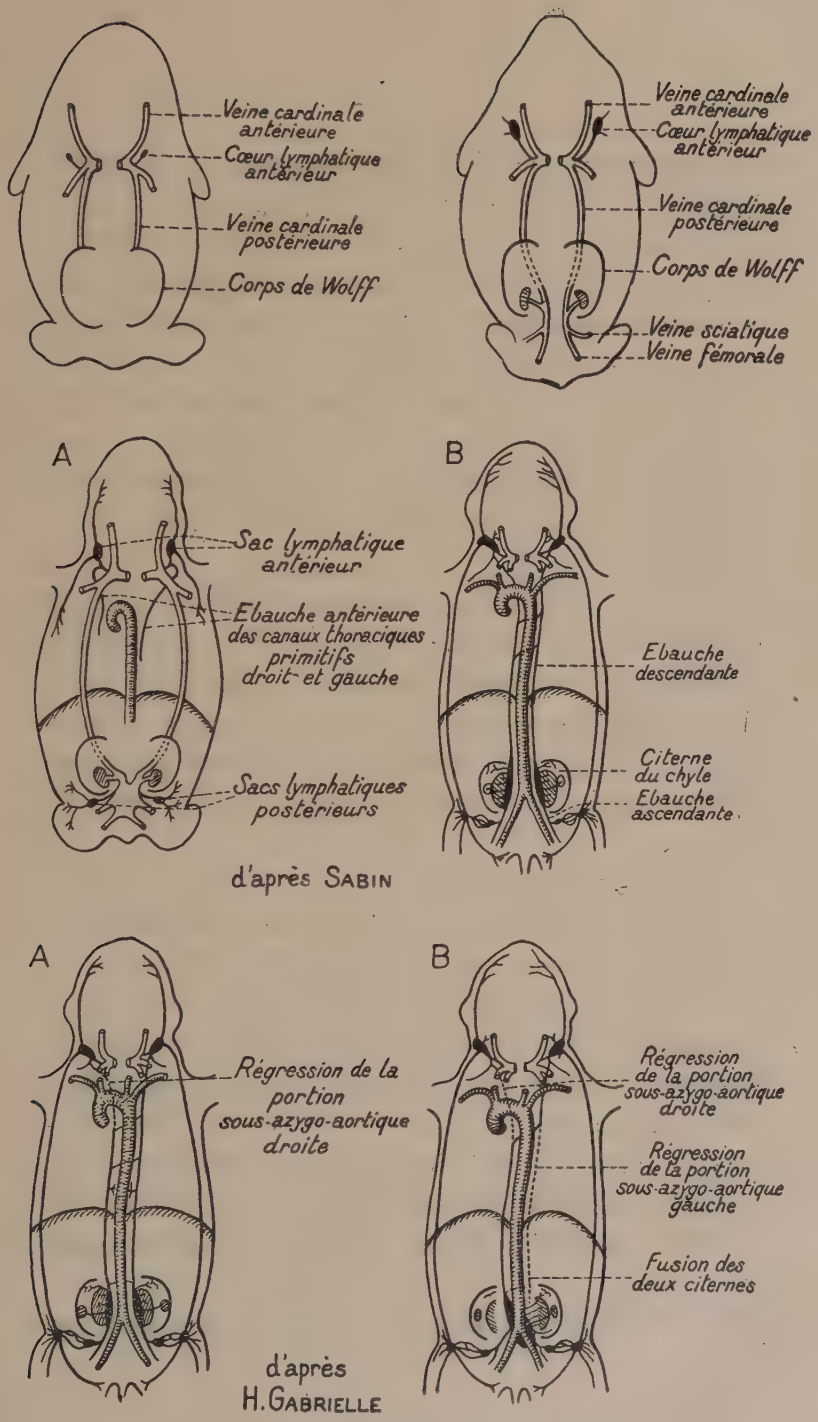

FIG. 8. — Embryologie du canal thoracique (embryon de porc)

veine jugulaire une petite dilatation lymphatique » cœur lymphatique » (le terme de « sac lymphatique » serait plus exact). Ces sacs lymphatiques donnent naissance par bourgeonnement à des canaux qui s'étendent les uns en direction craniale, d'autres en direction caudale, d'autres vers les membres en formant des plexus à mailles très irrégulières et largement anastomosées (fig. 8).

Sous l'influence de remaniements incessants, certains de ces canaux s'atrophient, puis disparaissent, tandis que d'autres prennent une importance toujours plus grande.

Parmi les canaux évoluant en direction caudale, deux augmentent notablement de calibre : ils constituent l'ébauche des *deux canaux thoraciques* primitif, l'un droit, l'autre gauche et après avoir atteint la crosse de l'aorte, ils viennent se placer l'un à droite, l'autre à gauche de l'aorte et poursuivent leur marche descendante parallèlement à elle.

Mais ces deux canaux ne constituent pas à eux seuls le canal thoracique de l'adulte. Il existe au niveau de la région postérieure du corps, deux autres centres de formation de vaisseaux lymphatiques apparus plus tardivement. On voit deux petits sacs appendus à la veine sciatique d'où partent des bourgeons divergeant en tous sens. Parmi ceux qui poussent vers la tête, deux prennent rapidement une importance prédominante et constituent les ébauches postérieures des canaux thoraciques ; ils suivent l'aorte, l'un à droite, l'autre à gauche.

A un moment donné s'opère la fusion des ébauches

descendantes émanées des centres supérieurs et des ébauches ascendantes émanées des centres inférieurs. Le point de jonction est marqué par une dilatation ampullaire. Ainsi se trouvent constitués deux canaux thoraciques complets (hémi-ductus thoracicus des auteurs allemands) ayant chacun une citerne du chyle.

Les deux canaux ainsi constitués ne restent pas tels quels : la fusion des ébauches antérieures et postérieures n'est pas plutôt achevée qu'ils perdent déjà leurs connexions avec le système veineux postérieur. Des anastomoses s'établissent entre les deux conduits thoraciques droit et gauche, dans leur portion sous-azygo-aortique.

Puis surviennent des phénomènes de réduction portant sur telle ou telle partie des canaux thoraciques primitifs. C'est précisément par ces phénomènes de régression qu'on a voulu expliquer les variations de forme du canal thoracique observées chez l'adulte.

Le plus habituellement, il se produirait une régression de la portion sus-azygo-aortique du canal thoracique droit (sa portion sous-aortique allant se déverser par une anastomose transversale dans le canal thoracique gauche) ce qui fait qu'on observerait dans ce cas chez l'adulte, un canal thoracique simple à sa partie supérieure avec dédoublement inférieur sous azygo-aortique (dédoublement pouvant disparaître par fusion d'où un seul canal — ou pouvant persister par endroits : d'où : dédoublements insulaires du canal).

Si aucun phénomène de réduction ne s'opère, le canal de l'adulte sera représenté par les deux canaux primitifs

droit et gauche, s'ouvrant respectivement dans la veine sous clavière droite et dans la veine sous-clavière gauche.

Si la réduction au lieu de se faire à gauche s'opère à droite, on aura une sorte d'inversion : le canal thoracique sera à droite de l'aorte et s'ouvrira dans le système veineux du côté droit du cou.

Si la réduction s'opère au niveau de la portion *sous-azygo-aortique*, on aura un conduit unique dans sa portion thoracique, dédoublé dans sa partie supérieure et s'ouvrant à la fois dans les veines gauches et dans les veines droites du cou (anomalie rare).

Nous venons d'insister quelque peu sur ces notions embryologiques car nous verrons qu'elles expliquent l'aspect normal et les variations du canal thoracique chez l'homme.

Les variations du canal sont nombreuses. Sans décrire les variations d'origine que nous avons rapidement signalées dans notre description, les variations de calibre qui se voient surtout aux deux extrémités du canal, il faut étudier avec quelques détails les *dédoublements* du canal, soit qu'il s'agisse de *dédoublements complets* (persistance du type embryologique primitif de deux canaux symétriques), soit qu'il s'agisse de *dédoublement insulaire*, cas fréquent, surtout dans la partie moyenne du canal, de dédoublements multiples donnant un aspect en plexus, de dédoublements au niveau de la terminaison. On sait que l'on a invoqué la fréquente multiplicité des branches terminales pour expliquer la bénignité des blessures du canal thoracique au cou (Lecène, Fredet). Le chirurgien ne blesserait qu'une des

branches, le cours de la lymphe pourrait se rétablir aisément par les autres branches. En réalité, la division du segment terminal du canal en plusieurs branches, ne se présente que dans 64 % des cas (Correia) tandis que la mort après section du canal ne survient au maximum que dans 7,5 à 8 % des cas (Stuart).

D'autres dispositions anatomiques doivent donc intervenir pour rétablir le cours de la lymphe et notamment les anastomoses qui unissent le canal thoracique aux autres troncs collecteurs lymphatiques.

Le canal thoracique se trouve relié aux ganglions intercostaux et médiastinaux qui peuvent déverser leur contenu dans les confluents jugulo-sous-claviers par l'intermédiaire des anastomoses qui les unissent entre eux et par les canaux qui relient les ganglions intercostaux supérieurs et médiastinaux aux collecteurs du cou et du thorax ainsi qu'aux chaînes ganglionnaires cervicales profondes.

A ces voies de dérivation, certains auteurs ont voulu en ajouter d'autres plus complexes, nous voulons parler des anastomoses lymphatico-veineuses.

Le canal thoracique peut-il s'aboucher dans d'autres veines que dans celles du cou ? Existe-t-il des voies de décharge qui, suppléant aux anastomoses lymphatiques normales, puissent permettre la dérivation du chyle en cas de blessure du canal. Les opinions des anatomistes ont varié à ce sujet. Albinus et Sandford décrivent des communications avec l'azygos. Qutzer signale des faits du même genre. Gayant, Pecquet et Perrault ont vu des communications avec les veines lombaires. Enfin,

Bartholin cite un cas de communication du canal thoracique avec la veine cave. Henle qui a soumis tous ces faits à une critique sévère n'en retient qu'un seul qui lui semble indéniable : celui de Wutzer (abouchement du canal thoracique dans l'azygos au voisinage de la VI° vertèbre dorsale par deux troncs obliquement ascendants et parallèles.

Cruishank, Mascagni, Haller déclarent n'avoir jamais observé de communication lymphatico-veineuse.

En 1898, Wendel signala des voies dérivatives notamment une anastomose transversale à hauteur de la 6e côte, entre le canal thoracique et l'azygos ; il aurait retrouvé, 3 fois sur 29 cadavres, cette voie de décharge.

En réalité, les travaux modernes sont formels. Rouvière déclare : « Ces communications lymphatico-veineuses sont certainement très rares chez l'homme, car ni mes élèves, ni moi n'avons constaté une seule fois sur plus de deux mille préparations une communication entre un lymphatique et une veine de la tête, du thorax, de l'abdomen, du bassin ou des membres ». La question semble définitivement jugée.

Nous ne parlerons pas tout de suite des voies lymphatiques collatérales du canal que nous grouperons dans une vue d'ensemble avec les lymphatiques du thorax.

Retenons de cet exposé anatomique plusieurs points :

— *Le calibre du canal* (5 à 6 mm. à la partie moyenne) ;

— *La situation du canal par rapport aux plans osseux* : Sur les vertèbres, loin des côtes dans sa portion tho-

racique relativement loin de la clavicule dans sa portion cervicale ;

— La proximité de la *plèvre droite en bas*; de la *plèvre gauche en haut* ;

— La fréquence des dédoublements en *insula*;

— *Les anastomoses* particulièrement nombreuses ;

— *Les anomalies* de trajet.

Tous ces faits sont susceptibles d'éclairer un peu le mécanisme et l'évolution clinique de certains chylothorax.

Mais si la rupture du canal semble à l'origine de la plupart des chylothorax à épanchement considérable et continuellement renouvelé (cas type, le plus fréquent), il est possible que certains chylothorax de peu d'abondance et guérissant rapidement soient dus à des blessures d'autres lymphatiques, notamment des ganglions intra-thoraciques pariétaux et de leurs afférents ou efférents.

Il existe des ganglions pariétaux postérieurs qui se divisent en ganglions intercostaux et ganglions juxta-vertébraux. Les ganglions intercostaux se trouvent dans le segment latéro-vertébral de l'espace intercostal en regard *du col ou de la tête des côtes*. Les efférents de ces ganglions ont des trajets différents : ceux des 1er et 2e espace gagnent directement le confluent jugulo-sous-clavier ; ceux des 3e, 4e, 5e espaces gagnent le canal thoracique : ceux des six derniers espaces forment un tronc commun qui descend parallèle au canal thoracique et se jette dans celui-ci à hauteur de la 11e vertèbre dorsale (fig. 9 et 10).

Quant aux ganglions juxta-vertébraux situés sur le trajet des vaisseaux efférents des ganglions intercos-

(*a*) (*b*)

Fig. 9

a) Disposition anormale des vaisseaux efférents des ganglions intercostaux.

(*b*) Disposition anormale des vaisseaux efférents des ganglions intercostaux du côté gauche. Anomalie d'origine du canal thoracique (d'après Rouvière).

taux, ils sont surtout nombreux au niveau des 4 ou 5 derniers espaces et accroissent, par leur présence, par la

multitude des canaux qui les unissent, *la complexité du réseau lymphatique qui recouvre dans cette région la co-*

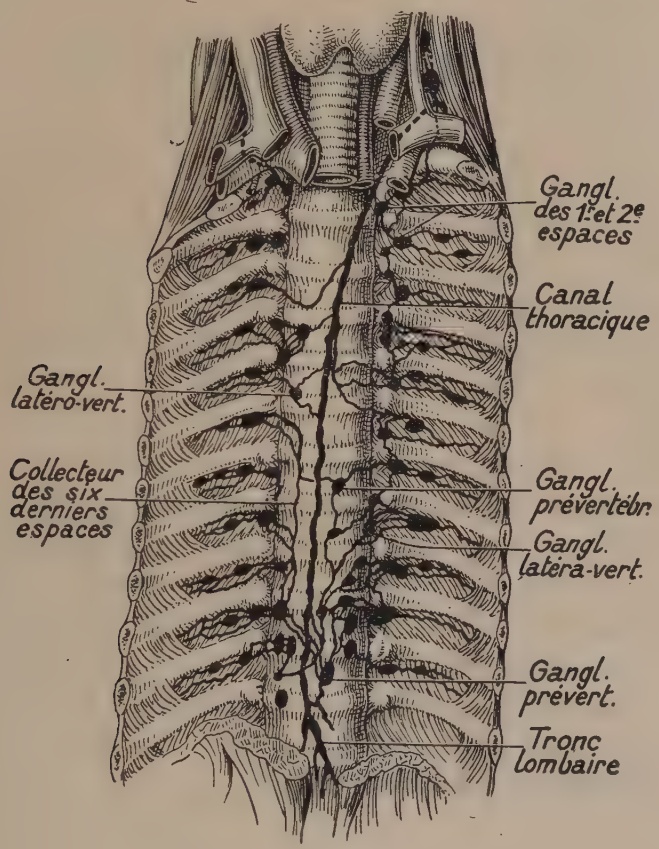

Fig. 10. — Le canal thoracique et les ganglions pariétaux postérieurs (d'après Rouvière).

onne vertébrale » (Rouvière). On a pu compter, au-dessous de la 6e vertèbre dorsale, dix-huit ganglions juxta-vertébraux.

Rappelons encore la richesse en lymphatiques du diaphragme et nous aurons montré la possibilité d'épanchement chyleux par blessure de ces lymphatiques autres que le canal thoracique, surtout en voyant le contact direct entre côtes et ganglions intercostaux postérieurs.

Pour terminer cet exposé anatomique, nous insisterons sur un point d'anatomie microscopique ; la constitution histologique de la plèvre pariétale. Les auteurs classiques ont admis l'existence, au niveau des séreuses, *de stomates* qui feraient communiquer ces cavités avec les espaces lymphatiques (Recklinghausen), stomates qui, au niveau de la plèvre, deviendraient béants à chaque inspiration, par distension de leurs bords (Klein). A l'heure actuelle, les histologistes considèrent que ces stomates sont une erreur d'interprétation ; ils sont dus à ce que par endroits l'endothélium pleural se groupe en îlots de petits éléments tandis qu'ailleurs il se montre en grands placards. Ce sont des îlots de petits éléments qui ont donné lieu à l'erreur des classiques. Ce détail histologique a pour nous son intérêt ; c'est qu'il rend plus difficile à expliquer les chylothorax sans lésion pleurale.

ÉTUDE ANATOMO-CLINIQUE DU CHYLOTHORAX

Nous essaierons de retracer pas à pas l'histoire du chylothorax à la lumière des quelques quarante observations que nous avons réussi à rassembler.

ÉTIOLOGIE

L'épanchement de chyle dans la plèvre peut résulter soit d'une plaie du canal thoracique, soit d'une rupture de ce canal lors d'un traumatisme fermé. La première éventualité est relativement rare ; sur un total de 42 cas de chylothorax, nous en trouvons 11 par lésions directe du canal (1/4 des cas) ; dans ces 11 cas, nous comptons le cas de Schopf où il s'agit d'une plaie opératoire du canal. Dans les 31 autres cas, le chylothorax est consécutif à une contusion plus ou moins grave du thorax.

I. — **Les chylothorax consécutifs à une plaie** (Chylothorax ouverts).

a) Le plus souvent, il s'agit d'une plaie de la base du cou, lésant le canal thoracique au niveau de sa crosse ;

la blessée de Bohne s'était tiré une balle de revolver dans le cou : l'orifice d'entrée du projectile était sur la ligne médiane à hauteur du 2e anneau trachéal. Cette femme eut un chylothorax gauche dont on trouva l'explication à l'autopsie ; la balle de plomb fut trouvée au contact du dôme pleural qu'elle avait déchiré.

Dans le cas de Derganz, le blessé, un soldat, est atteint par une balle qui entre au niveau de l'articulation sterno-claviculaire *droite* et sort dans l'espace interscapulo-vertébral gauche : chylothorax gauche. Le projectile avait lésé sans nul doute la partie haute du canal passant entre trachée et œsophage d'un côté, carotide et sous-clavière gauche de l'autre côté.

Le blessé de Frohmann reçut un coup de fusil : le projectile pénétra au-dessus de l'extrémité sternale de la clavicule gauche. Il y eut un chylothorax gauche et à la radioscopie on put voir la balle d'abord située contre le rachis à hauteur de la 3e côte, puis plus bas à quelques centimètres au-dessus de la coupole diaphragmatique gauche.

Dans la première observation d'Elliott et Henry, la balle entra au-dessus du 1/3 externe de la clavicule gauche et par un trajet presque transversal arriva sous la peau de la base de l'aisselle gauche : chylothorax gauche. L'observation n° 2 concerne un blessé qui avait reçu une balle dont la pénétration s'était faite au-dessous du cartilage thyroïde. Chylothorax gauche et à l'autopsie on put suivre le trajet du projectile, trajet presque vertical, perforant la trachée, ouvrant le dôme pleural à 1 cm. 5 de son sommet, rasant obliquement la face

postérieure des deux lobes pulmonaires : le projectile était libre dans la plèvre au milieu d'un épanchement de chyle en partie coagulé.

Watts relate l'observation d'un dément qui s'était enfoncé un couteau au-dessus de la fourchette sternale, ouvrant la trachée et déterminant une hémorragie abondante suivie d'un écoulement de chyle par la plaie, puis d'un chylothorax bilatéral (plus abondant à gauche). A l'autopsie, on reconnut la plaie du dôme pleural gauche et le canal thoracique qui était sectionné tout près de l'ouverture pleurale.

Tout récemment enfin, Spaccialbello présentait un blessé, blessé de la rue, qui avait une plaie de la fosse sus-claviculaire. Chylothorax gauche puis écoulement de chyle par la plaie du cou. Il est difficile de dire si, chez ce blessé, c'est l'agent contondant lui-même (brancard de voiture) responsable de la plaie sus-claviculaire, qui sectionna directement la crosse du canal thoracique ou s'il ne s'agit pas plutôt d'une lésion du canal par l'apophyse transverse de la 1re vertèbre dorsale fracturée ou par la fracture de l'arc postérieur de la 1re et de la 2e côte (les fragments de la 1re côte avaient subi un déplacement notable). Nous avons rangé ce cas parmi les chylothorax par lésion directe, sans pouvoir en fournir de preuve.

Le soldat de Most fut également blessé à la base du cou : la balle pénétra dans la fosse sus-claviculaire gauche, fit séton et sortit dans le dos à un travers de doigt à gauche de la 3e vertèbre dorsale. Il y eut un épanchement pleural gauche qui, fait particulier, s'évacuait

extérieurement par l'orifice de sortie du projectile.

Nous avons réservé pour la fin de cet alinéa la malade de Schopf. Il s'agit d'une femme chez qui on pratiqua un curage ganglionnaire du creux sus-claviculaire gauche pour adénopathie néoplasique. A la suite de l'opération, elle eut un écoulement lymphatique par l'incision opératoire sus-claviculaire ; elle mourut et l'autopsie permit de découvrir un chylothorax bilatéral (épanchement plus abondant à droite). Il est hors de doute que le chirurgien fit, au cours de l'opération, une plaie du canal thoracique, mais la malade étant à jeun ; il dut s'écouler, pense Schopf, un peu de chyle très séreux qui n'attira pas l'attention. Il est logique d'admettre que le dôme pleural ne fut pas atteint : la déchirure de la plèvre n'aurait pu passer inaperçue ! Mais alors, comment expliquer que dans tous les autres cas, et ils sont nombreux, de plaie opératoire du canal, on n'ait jamais observé de chylothorax ? La question reste en suspens.

b) L'existence d'une plaie du canal dans son segment thoracique n'est établie avec certitude que dans deux observations, celle de A. Dietze (1904) et celle plus récente de Léo Drey (1920).

Drey pense que, dans son observation personnelle, la balle entrée un peu à droite du rachis, entre la 6e et la 7e vertèbre cervicale, n'a atteint le canal thoracique que secondairement ; cette balle mobile dans la cavité pleurale, après avoir déterminé un hémo-pneumothorax (qui suppura !), aurait, au cours de sa migration, blessé le canal thoracique : d'où épanchement de chyle. Drey

estime en effet qu'un projectile pénétrant à droite du rachis et tangent à son bord latéral, ne peut atteindre directement le canal, à moins d'admettre une anomalie de situation, ou l'existence d'un canal thoracique droit et d'un canal gauche.

Le blessé de Dietze avait tenté de se suicider en se tirant une balle de revolver : orifice d'entrée dans le 6e espace intercostal gauche, à 7 cm. de la ligne médiane. Il n'y avait pas d'orifice de sortie et la balle fut repérée radiographiquement, plus tard, devant le corps de la 12e vertèbre dorsale, un peu à droite de la ligne médiane. L'épanchement dans la plèvre droite ne se manifeste qu'assez tardivement, ce que Dietze explique par l'hypothèse suivante : la balle n'aurait fait que contusionner la paroi du canal. Une escarre se serait formée dont la chute ne se serait produite que plusieurs jours après.

Mises à part les observations de Spaccialbello, où l'agent traumatisant fut le timon d'une voiture, et de Watts, où il s'agit d'une plaie par arme blanche, tous les autres chylothorax ouverts sont dus à *des armes à feu* (revolver ou fusil). Tous, à l'exception du cas de Bohne, concernent des *hommes*.

II. — Les chylothorax par traumatisme fermé

Ce sont, comme nous l'avons dit, de beaucoup les plus fréquents. Leur étiologie est beaucoup plus difficile à élucider. Car, s'il existe des cas où l'autopsie a montré de façon évidente le siège et la cause de la blessure du canal thoracique, en revanche, bien souvent, il n'y pas eu de vérification ou bien même à l'autopsie

on n'a pu déterminer de façon sûre la relation de cause à effet unissant les dégâts osseux constatés et la lésion du canal.

Nous envisagerons d'abord les cas indiscutables.

a) **Section ou déchirure du canal par lésion vertébrale.**

Nous pouvons y ranger :

— Le cas de Krabbel où l'autopsie montra une fracture transversale du corps de la 9e vertèbre dorsale, fracture sans grand déplacement mais que l'hyperextension du dos rendait beaucoup plus nette en augmentant l'espace interfragmentaire. Le canal thoracique était coupé transversalement, juste au-dessus du corps de cette vertèbre : on put repérer et cathétériser chacun des bouts du conduit. L'état de la plèvre médiastine droite n'est pas signalé. S'il y a eu déchirure pleurale concomitante, elle a passé inaperçue ;

— Le cas de Hahn où la nécropsie montra une rupture du canal thoracique au niveau d'un cal de fracture du rachis (fracture de la 10e vertèbre dorsale). Le cal n'était pas exactement médian mais situé sur le flanc droit de la vertèbre. A signaler, nous y reviendrons plus loin, l'existence d'un petit kyste, gros comme une datte, situé sur le canal, tout près de l'endroit où s'était produit la rupture. Cette cavité kystique communiquait avec la cavité pleurale droite par une large fente recouverte d'une sorte de clapet ;

— Le cas de Legg, où on note l'existence d'une fracture vertébrale, sans qu'on ait pu parvenir à disséquer le canal thoracique englobé dans des tissus infiltrés de sang ;

— La première observation de Bohne où le canal thoracique est rompu (rupture totale) en regard d'une fracture avec gros déplacement de la 10e vertèbre dorsale. Notons ici l'existence d'une déchirure transversale mais incomplète de l'aorte comprenant la moitié de la circonférence du vaisseau et intéressant les tuniques interne et moyenne qui sont légèrement décollées. L'auteur ne mentionne pas l'existence d'une lésion quelconque de la plèvre médiastine ;

— Le cas d'Etienne où, à l'autopsie, on trouve une rupture complète du canal thoracique avec écartement de 1 centimètre environ entre les deux bouts. Cette rupture siégeait au niveau du disque intervertébral séparant la IXe de la XIe vertèbre dorsale : ce disque était luxé et fortement déplacé en avant et avait entraîné une luxation de la 9e articulation costo-vertébrale.

Il faut souligner ici l'existence d'une déchirure de la plèvre au niveau de la dislocation costo-vertébrale à la face antéro-latérale droite du rachis (déchirure relativement large : elle admettait l'auriculaire) et retenir la présence d'un kyste lymphatique sus-diaphragmatique et au-dessus de la section du canal d'un autre petit kyste rompu.

— Enfin, l'observation d'Andrews qui diffère un peu des observations précédentes parce que le canal n'a pas été blessé par une lésion du rachis mais est venu s'écraser sur un relief osseux anormal mais préexistant. Andrews en effet a trouvé une rupture du canal thoracique au niveau du disque séparant la 11e vertèbre dorsale et la 12e vertèbre dorsale en regard d'un ostéo-

phyte. La déchirure du canal intéressait la face postérieure et la face latérale du conduit (donc incomplète). Clayton Andrews estime et nous ne pouvons que souscrire à cette hypothèse, que le canal est venu se couper sur l'éperon osseux formé par l'ostéophyte (Cet ostéophyte n'était pas fracturé).

En résumé, nous pouvons ranger dans les chylothorax par lésion vertébrale : les cas de : Krabbel, Legg, Bohne (obs. 1), Etienne et Andrews. Encore ce dernier cas concerne-t-il une déchirure du canal sur une prolifération anormale pré-vertébrale, ce qui doit le faire mettre un peu à part.

Remarquons encore que seuls Hahn et Etienne ont trouvé une déchirure de la plèvre adjacente à la lésion du chylifère.

Les ruptures du canal par lésion du squelette thoracique sont rares. C'est ainsi que :

b) **La section ou la déchirure du canal par fracture de côte** n'est indubitable que dans 1 seul cas, celui de Lindstrôm, où, à l'autopsie, on vit une rupture du canal en regard de la 8e côte.

Nous n'avons exposé jusqu'ici que les seuls cas où l'étiologie de la rupture était indiscutable parce que vérifiée à l'autopsie. Restent évidemment les chylothorax où les dégâts osseux de la cage thoracique ont été rendus responsables de l'épanchement chyleux mais sans preuve aucune. Il nous faut, semble-t-il, discuter l'étiologie de ces cas et nous sommes loin, tant pour des considérations anatomiques que pour des considérations

pathogéniques, d'emboîter le pas aux classiques (Zezas-Drey-Most, etc...). Certaines de leurs affirmations nous semblent non seulement hâtives mais encore résolument illogiques.

Comment admettre, avec Most et Drey, que, dans le cas observé par Quincke, le chylothorax soit dû à une fracture de côte ? Son blessé présentait une fracture des 7e, 8e, 9e côtes *gauches, sur la ligne axillaire* et l'épanchement chyleux *siégeait à droite* ! Même chose pour l'homme cité par von Thaden ; les fractures de côtes (8e et 9e) sont très antérieures : ligne mamelonnaire et de plus, sont *à gauche,* alors que le chylothorax est *à droite* ! Honnêtement d'ailleurs, von Thaden, lui, reconnaît son impuissance à expliquer le chylothorax : l'autopsie ne lui montrant pas de lésion pleurale, pas de lésion du squelette entourant le dôme pleural droit et enfin la malchance voulant que le canal thoracique soit impossible à repérer et à disséquer.

c) Section ou déchirure du canal par fracture de la clavicule

Nous en sommes réduit à des hypothèses : il est possible qu'une fracture de la clavicule gauche puisse, par le déplacement d'un de ses fragments, venir embrocher le canal thoracique, à condition, comme nous l'avons vu, au chapitre de l'anatomie, qu'il s'agisse d'un canal avec crosse en situation élevée.

Mais on sait que si les rapports entre l'os et le confluent veineux sont immédiats au niveau du tiers interne de la clavicule, les lésions vasculaires sont exceptionnelles dans ces fractures du tiers interne parce que

le déplacement manque fréquemment ou le fragment *externe* se porte de préférence en *haut et en avant*. Ce qui est valable pour l'angle veineux de Pirogoff, l'est également pour le canal thoracique.

Par contre, les *fractures de la partie moyenne* peuvent s'accompagner de lésions veineuses : veine jugulaire interne (mais il faut un déplacement considérable : 5 à 6 cm. au moins déclarent les classiques) ou veine sous-clavière.

Il est évident qu'un des fragments de l'os peut venir embrocher la crosse du canal thoracique, sans déterminer de lésions veineuses.

Mais, parmi les cas de chylothorax attribués à une fracture de la clavicule, c'est-à-dire les cas de Handmann (obs. 1) de Slajner, de Wiesinger, de Newman, il n'y a pas eu de vérification anatomique. Il s'est toujours agi d'épanchement chyleux gauche.

Handmann parle d'une fracture du tiers moyen de la clavicule, fracture transversale de cause directe ; il ne signale pas de déplacement. D'ailleurs, il admet comme mécanisme l'éclatement du canal par compression combinée à l'hyperextension et ne croit nullement que la fracture de la clavicule ait pu intervenir. Ne va-t-il pas jusqu'à s'exprimer ainsi : « Si on admet la blessure du canal par fracture de la clavicule, on devrait alors, en présence de toute fracture de cause directe, coexistant avec un épanchement pleural, pratiquer une ponction d'épreuve pour voir s'il s'agit de sang ou de chyle ! ».

Dans le cas de Wiesinger, il s'agit d'une fracture siégeant à l'union du tiers interne et du tiers moyen.

Nous n'avons pas de renseignements sur l'étendue du déplacement. Il en est de même pour le blessé de Slajner.

Reste le cas de David Newman : celui-là est sans nul doute le plus probant : fracture de la clavicule gauche à sa partie moyenne — fracture des 4e, 5e, 6e et 7e côtes gauches. (Les 4e, 5e et 6e côtes sont fracturées en avant et en arrière). Dès l'entrée du malade, on trouve de l'emphysème sous-cutané s'étendant à la partie gauche du thorax et à la région cervicale et on assiste à la formation d'un gros hématome sous-cutané dans la région sous-claviculaire gauche, hématome qu'on est obligé de ponctionner. Quelques jours après, un épanchement pleural est découvert à l'examen : la ponction retire du chyle.

Dans ce cas, il y a eu fracture de la clavicule et une lésion certaine d'un gros vaisseau de la base du cou expliquant l'abondant hématome sous - claviculaire (225 cc. de sang). Il est permis de croire que l'un des fragments de la clavicule a embroché le canal thoracique et peut-être même ouvert le dôme pleural.

Mais, en résumé, nous voyons que les lésions du canal dues au déplacement ou à la fracture d'une pièce osseuse sont relativement rares. Au contraire :

d) **Les ruptures du canal par éclatement.**

sont, sans nul doute, les ruptures le plus fréquemment observées.

C'est Kirchner qui, le premier, formule la théorie de la rupture du canal par *contre-coup* en termes fort expli-

cites : « Par suite d'un choc violent sur la face antérieure du thorax, il y a diminution du diamètre sagittal du thorax et augmentation du diamètre transversal. L'influence simultanée d'une forte pression antéro-postérieure combinée à la brusque traction latérale subie par les organes accolés à la paroi postérieure du thorax provoquerait la rupture : cette rupture est favorisée par l'état de réplétion du canal. »

Nous discuterons, au chapitre de la pathogénie, en nous basant sur des données anatomiques et expérimentales, la vraisemblance de ce mécanisme de rupture par éclatement du canal.

Bornons-nous ici à insister sur le fait que, dans la majorité des cas de chylothorax par traumatisme fermé, les lésions osseuses, de par leur siège à distance du canal thoracique, ne sont certainement pas en cause dans la genèse de la déchirure du canal ; elles ne sont que les témoins de la violence du traumatisme, de la compression thoracique.

C'est ici que nous voulons rappeler la nature du traumatisme causal :

Le plus souvent il s'agit d'un

Traumatisme violent du thorax.

— écrasement par voiture : Quincke, Krabbel, Hahn, Legg ;

— éboulement : Œken, Newman. ;

— chute d'un lieu élevé : von Thaden, Lindström, Bohne, Malone et Wardrop, Riese ;

— constriction violente : Hennsen, Wiesinger, Handmann (1), Lindenberg ;

— projection sur le sol : Port, Dommering ;

— Heurt par un objet en mouvement : Handmann (2), Langbein, Hammesfahr ;

— accident d'automobile : Cœlen, Grimault, Etienne, Andrews, Paître, Lenormant.

En somme, dans 25 cas, il s'agit d'un traumatisme important, accident de la rue ou du travail, et le plus souvent, fait important, de *contusions appuyées* du thorax (écrasement par voiture — constriction violente entre 2 véhicules en marche). Notons dans les observations récentes la grande proportion d'accidents d'automobile.

Mais parfois, il s'agit d'un :

Traumatisme minime :

C'est une fillette qui est poussée contre l'appui d'une fenêtre (Kirchner).

C'est un nourrisson qui tombe de son berceau (Mutermilch).

C'est une chute dans un escalier (Lindenfeld).

Mais ces cas sont relativement rares ; peut-être même certains devraient-ils être discutés.

Nous venons de voir les causes déterminantes du chylothorax. Un certain nombre de causes adjuvantes méritent quelques mots d'explication.

Les causes adjuvantes.

Elles sont valables pour toutes les variétés de chylothorax. Ce sont :

1) *Des causes liées à des dispositions anatomiques*;
2) *Des causes d'ordre physiologique* ;
3) *Des causes d'ordre anatomo-pathologique.*

1°) Causes anatomiques.

Nous n'y insisterons pas : il est évident que l'existence d'un canal thoracique unique, sans disposition insulaire, sans anastomoses bien développées, favorisera l'apparition et l'abondance de l'épanchement chyleux.

De même, l'existence simultanée d'une déchirure pleurale est une cause adjuvante. Nous passons rapidement pour signaler :

2° Les causes physiologiques.

C'est la réplétion du canal. En période de digestion, le canal est turgescent : sa rupture en sera facilitée, son débit dans la plèvre accru. C'est ainsi que, le premier, Kirchner signale que son malade avait fait, « 4 heures avant l'accident, un bon et copieux repas ». Grimault et notre maître le Pr Lenormant, notent également que leurs blessés étaient en pleine période de digestion lorsque le traumatisme vint les surprendre.

Ceci d'ailleurs n'est pas une cause nécessaire : rappelons que Handmann (obs. 1) et Paître ont soin de nous dire que leurs blessés étaient à *jeun* : l'auteur allemand nous dit en effet que, le matin, son malade « n'avait mangé que deux petits pains et bu une tasse de café ».

3° Les causes d'ordre anatomo-pathologique.

Ce sont essentiellement *les altérations pariétales* qu'on peut observer au niveau du canal : ainsi, dans plusieurs observations, sont signalées de petites cavités kystiques développées aux dépens du canal thoracique. Il est légitime de penser que ces kystes créent un lieu de moindre résistance et favorisent la rupture du conduit.

C'est ainsi qu'Œken qui, à l'autopsie de son malade, ne trouve pas la moindre lésion osseuse pour expliquer la rupture du canal, pense qu'à la suite de la brusque compression du thorax et de la mise en tension du diaphragme, le canal s'est rompu : cette rupture, estime-t-il, a été favorisée par l'existence *d'un kyste lymphatique local* qui a créé un lieu de moindre résistance.

Hahn trouve une cavité kystique communiquant avec la plèvre droite. Lejeune (obs. Etienne) note, lui aussi, l'existence de dilatations kystiques du canal.

A côté de ces causes adjuvantes qui sont certaines, est-il légitime de croire que certaines altérations du canal jouent leur rôle dans la genèse du chylothorax ? Certains auteurs l'ont pensé : ainsi, Malone et Wardrop, malgré un faisceau de signes impressionnants en faveur de l'origine traumatique de leur chylothorax (contusion violente du thorax par chute du haut d'un mât, de 10 mètres environ. Epanchement pleural droit énorme en un laps de temps très court : 10 jours. Chyle vérifié à l'examen histologique et chimique. Les auteurs ne trouvant pas, à l'autopsie, de lésions du canal thoracique, pas de lésion de la plèvre (sauf un simple épaississement du feuillet pleural près du rachis, au niveau des 7e, 8e, 9e vertè-

bres dorsales) recherchent soigneusement l'existence possible d'un néoplasme, d'une tumeur thoracique ou abdominale. Ils ne trouvent rien : l'examen histologique de la plève montre l'absence de toute lésion tuberculeuse. L'examen du sang, la numération globulaire étaient normaux. Il n'y avait pas de filaires chez cet homme. Ils sont finalement obligés de conclure à l'origine traumatique vraie de ce chylothorax, mais ils semblent ne le faire qu'avec quelque répugnance.

Ne sommes-nous pas en droit de penser que, dans le cas de notre maître, le Pr Lenormant, la *leucémie* dont était atteinte la malade, ait pu jouer un rôle ? Rappelons qu'à côté de l'épanchement chyleux gauche qui fut toujours prédominant, se manitesta, dans les derniers jours, un épanchement droit constitué, par un liquide chyleux, mais mélangé de liquide *séro-fibrineux* (800 cc. furent évacués). N'oublions pas qu'il s'agissait d'une leucémie lymphatique et que l'atteinte du système ganglionnaire thoracique qui est possible dans de tels cas, peut déterminer des compressions ou des altérations du canal thoracique.

Voyons maintenant, pour terminer ce chapitre d'étiologie, le rôle de :

L'AGE.

Il est très *variable*.

Pour les chylothorax fermés : le plus jeune sujet est celui de Mutermilch : 5 mois. Le plus âgé, celui de Legg : 62 ans. Cinq fois, il s'agit d'enfants au-dessous de 10 ans ou de 10 ans juste ; ainsi : 5 mois (Mutermilch),

6 ans (Cœlen), 9 ans (Kirchner-Langbein), 10 ans (Hammesfahr). Entre 10 ou 20 ans : nous trouvons les cas de : Handmann, Krabbel, Wiesinger : 16 ans ; de Hennsen ; 19 ans ; de Œken : 20 ans ; soit un total de 5 cas.

De 20 à 30 ans : Handmann (obs. 2) 22 ans, ainsi que Malone et Wardrop, Slajner, Etienne : 27 ans. Lindström : 28 ans. Soit 5 cas.

De 30 à 40 ans, nous trouvons les observations de von Thaden (31 ans), de Hahn et Grimault (32 ans), de Bohne (33 ans), de Port (35 ans), de Lindenberg et de Newman (35 ans) soit 7 cas.

Puis, ensuite, les cas se font plus rares : les blessés de Lindenfeld et Riese ont 45 ans. Celui de Quincke 50 ans, celui d'Andrews, 52 ans, et enfin celui de Legg qui clôt la liste, avec 62 ans.

En résumé, sur 26 observations de chylothorax par traumatisme fermé, c'est jusqu'à 20 ans, puis 30 à 40 ans, qué se répartissent le plus grand nombre de cas. Notons encore la fréquence relative du chylothorax chez les sujets jeunes ; *21 cas* concernent des individus au-dessous de *40 ans*. Ce qui s'explique facilement par la turbulence des enfants, et les travaux de force des individus jeunes, les exposant davantage aux traumatismes.

Quant aux chylothorax par plaie, les cas où nous connaissons l'âge des blessés concernent uniquement, comme nous devions nous y attendre, des individus jeunes ; 18 ans : Spaccialbello ; 20 ans : Bohne et Derganz ; 22 ans : Frohmann ; 26 ans : Drey ; 35 ans : Watts. Presque tous ces cas concernent des blessés de guerre. La malade de Schopf, avec 49 ans, termine la liste.

Le sexe.

Presque toujours, ce sont *des individus du sexe masculin.* Seuls, les cas de Kirchner, Mutermilch, Dommering, Lindenfeld, Lenormant concernent des femmes. Les 26 autres blessés sont des hommes.

Pour les chylothorax par plaie, nous trouvons 2 femmes (Bohn-Schopf), contre 8 hommes.

Donc, quelle que soit la variété de chylotorax, il y a une forte prédominance du sexe masculin.

ANATOMIE PATHOLOGIQUE

Nous serons bref. Nous avons déjà eu l'occasion, au chapitre de l'étiologie, d'envisager le siège de la lésion du canal dans un certain nombre d'observations. Nous donnerons un rapide aperçu du siège et de l'aspect des lésions du canal thoracique en rappelant les protocoles d'autopsie plus ou moins détaillés d'ailleurs des chirurgiens. Nous verrons qu'à côté de cas évidents, il en est d'autres où, malgré la vérification nécropsique, on reste dans le doute.

1° Chylothorax par traumatisme fermé

a) Siège de la rupture.

Il est variable :

— au niveau de la 9e *vertèbre* dorsale : (Krabbel), (section complète du canal avec écartement des deux bouts);

— au niveau de la 10e vertèbre dorsale (Hahn) ;

— en regard de la 8e côte (Lindström) ;

— au niveau la 10e vertèbre dorsale (Bohne) (1) ;

— juste au-dessus du diaphragme (Œken) ;

— au niveau du disque intervértébral séparant la 9e vertèbre dorsale de la 10e (Etienne) ;

— au niveau du disque séparant la 10e et la 11e vertèbre dorsale (Andrews).

Toutes ces ruptures ont été des *ruptures complètes.*

Nous voyons que lorsque la rupture a été précisée, il s'est toujours agi d'une *rupture basse*, jamais d'une rupture au-dessus de la 8e vertèbre dorsale. Sur ces 7 cas, soulignons qu'il s'est toujours produit naturellement un épanchement dans la plèvre droite comme les rapports anatomiques le laissaient prévoir.

Mais il est des cas où l'on ne put, à l'autopsie, soit découvrir le canal, soit y trouver trace de déchirure.

Ainsi :

— Quincke dissèque la partie supérieure du canal le trouve intact, mais il ne peut parvenir à le disséquer dans sa moitié inférieure ;

— Von Thaden ne parvient pas à repérer le canal, pas plus qu'il ne peut découvrir le trajet emprunté par le chyle pour arriver à la plèvre ;

— Legg signale que la dissection du canal est impossible ;

— Malone et Wardrop ne trouvent pas de lésion du canal.

b) **Aspect de la rupture.**

Il s'agit en règle d'une rupture complète, mais il faut noter un certain nombre de particularités qui peuvent se voir ; ainsi, dans les observations de Hahn,

d'Œken, d'Etienne, on fait mention de *kystes lymphatiques* au voisinage ou au niveau de la rupture.

Chez le blessé de Hahn, c'était par l'intermédiaire d'un kyste de la dimension d'une datte que le canal communiquait avec la plèvre.

Œken parle aussi, dans son observation, d'un kyste rompu. Etienne, enfin, chez son malade, note un kyste sus-diaphragmatique et un kyste rompu au-dessus du point de rupture du canal.

Soulignons le fait que, dans le cas d'Œken, le canal thoracique, en regard de la déchirure pleurale, est remplacé par un lacis de vaisseaux lymphatiques qu'on ne parvient pas à disséquer.

A l'autopsie, Quincke, s'il ne trouve pas de lésion du canal, s'aperçoit de la présence d'une poche sous-pleurale de lymphe, en arrière du sternum et de la première côte.

c) **Déchirure pleurale.**

Dans les protocoles d'autopsie, elle n'est pas toujours mentionnée, soit peut-être qu'on ne l'ait pas recherchée avec soin, soit qu'elle ait été suffisamment minime pour échapper aux investigations, soit enfin qu'elle ait été cicatrisée.

Hahn note expressément que le canal communique avec la plèvre droite par l'intermédiaire d'une sorte de cavité kystique de la dimension d'une datte dont la paroi lisse s'appuie au tissu sous pleural. Ce kyste communique lui-même avec la cavité pleurale par une large fente recouverte d'une sorte d'opercule.

Œken trouve sur la plèvre médiastine entre aorte et azygos (juste en avant du canal thoracique par conséquent) un orifice du diamètre d'un gros crayon par où le chyle vient faire irruption lorsqu'on comprime la partie inférieure du canal thoracique.

Etienne remarque au niveau de la dislocation costo-vertébrale (9e côte), à la face antéro-latérale droite du rachis, un orifice anormal admettant presque l'extrémité de l'auriculaire et d'où, par pression, s'écoule un liquide laiteux analogue à celui qui remplissait la plèvre.

Remarquons que ces 3 cas où la déchirure de la plèvre était importante correspondent, au point de vue clinique, à des épanchements abondants et renouvelés : Hahn : 30 litres de chyle ; Œken : 20 litres ; Etienne : 11 litres.

Mais, à côté de ces cas où la déchirure pleurale était évidente et fut consignée dans le compte-rendu nécropsique, il en est d'autres où l'on n'aperçut aucune lésion de la plèvre ; ainsi, Quincke signale une plèvre d'aspect normal. Von Thaden note l'absence de lésion pleurale. Krabbel, Legg, Bohne, Andrews ne parlent pas de l'état de la plèvre. Malone et Wardrop, eux, notent un épaississement léger de la plèvre médiastine en regard des 7e, 8e et 9e vertèbres dorsales.

Nous n'avons donc que 3 déchirures pleurales patentes, contre 7 cas où la plèvre semble normale.

d) **L'épanchement chyleux**

1° Siège de l'épanchement.

Globalement, nous trouvons pour les chylothorax par traumatisme fermé :

20 chylothorax droits ;
7 chylothorax gauches ;
4 chylothorax bilatéraux.

Il y a donc *une nette prédominance des épanchements droits sur les épanchements gauches.*

Les épanchements se répartissent ainsi :

Chylothorax droits (20), Quincke, von Thaden, Kirchner, Krabbel, Port, Hahn, Mutermilch, Langhein, Lindström, Dommering, Bohne, Œken, Lindenfel, Malone et Wardrop, Riese, Ulrich, Grimault, Etienne, Andrews, Cœlen.

Chylothorax gauches (7), Wiesinger, Handmann (obs. 1 et obs 2), Slajner, Newman, Paître, Lenormant.

Chylothorax bilatéraux (4), Hennsen, Legg, Hammesfahr, Lindenberg.

Notons que dans les cas d'épanchement bilatéral, il y a presque toujours un côté où l'épanchement est beaucoup plus considérable.

2) Abondance de l'épanchement.

Elle est variable.

A côté de Paître, qui se borne à évacuer 300 cc., nous voyons Malone et Wardrop atteindre le chiffre fantastique de *45 l. 360.*

Entre ces deux extrêmes, citons les chiffres moyens : Port, Handmann (obs. 2), Legg, Hammesfahr, Slajner ont des épanchements de 3 litres.

C'est aux environs de 10 litres que nous trouvons le plus grand nombre d'observations :

Von Thaden : 10 litres à la ponction sans compter plusieurs litres découverts à l'autopsie ;

Lindenberg : 10 l. 600 ;

Lindström : 11 l. 750 ;

Etienne, Andrews, Grimault oscillent entre 11 et 12 litres, Newman recueille 16 litres.

Mais, à côté de ces chiffres moyens, en consultant les observations, nous découvrons des épanchements plus abondants : Œken : 20 litres, Riese : plus de 24 litres Hahn : plus de 30 litres. Enfin, l'observation inédite de notre maître le Pr Lenormant mentionne : 37 litres, ce qui approche du vrai « record » de Malone et Wardrop.

Nous réservons, à l'étude clinique, un certain nombre de faits intéressants :

— *la rapidité avec laquelle l'épanchement peut se constituer* ;

— *sa reproduction rapide* ;

— la façon dont, parfois, *il cesse brusquement de se renouveler* ;

— *la composition* de cet épanchement chyleux.

Nous grouperons toutes ces notions à l'examen clinique, où elles ont leur vraie place et au chapitre du pronostic.

Mais nous devons dire un mot ici :

— *de l'aspect du liquide chyleux* et *des parois pleurales à l'autopsie.*

Le liquide est laiteux : Quincke, von Thaden, Krabbel, Hahn, Legg, etc... C'est le cas le plus fréquent.

Le liquide est séro-sanguinolent : Bohne.

Le liquide est couleur chocolat au lait : Œken.

Le liquide est couleur café au lait : Etienne.

Le liquide est brun chocolat, à reflets bleuâtres : Andrews.

Signalons la possibilité de *coagulums* : c'est ainsi que von Thaden trouve autour du sommet du poumon un gros caillot blanc. Krabbel, lui, trouve quelques coagulums jaunâtres à la partie postéro-inférieure du cul-de-sac pleural. L'aspect blanchâtre « comme passé au lait » de la plèvre le frappe ; Malone et Wardrop notent la présence de dépôts fibrineux sur la plèvre et Etienne voit des grumeaux jaunâtres flottant dans le liquide pleural.

Quant à l'abondance du liquide trouvé à l'autopsie, elle est souvent considérable. Quincke signale : 7 litres dans la plèvre ; Von Thaden : plusieurs litres ; Krabbel : 6 litres ; Hahn : 7 litres ; Legg : 3 litres ; Œken : 6 litres ; Etienne : 3 litres ; Andrews : 3 litres, Seul, Bohne ne trouve que 1 l. 500.

Il est évident que, dans ces épanchements abondants, le poumon se trouve toujours comprimé, atélectasié et plus ou moins rétracté sur son hile.

e) **Les lésions connexes.**

Nous ne reviendrons pas sur les dégâts osseux. Nous avons déjà, en étudiant, dans les cas où il y a pu avoir vérification nécropsique, le siège de la rupture, précisé les lésions osseuses, le plus souvent fracture du rachis, qui avaient entraîné la déchirure du canal.

Nous ne ferons que signaler la possibilité ;

— de fractures à distance, intéressant la cage thoracique (côtes, clavicule, apophyses transverses) ;

— de luxations chondro-sternales, etc...

Ces lésions ne sont certainement pas en cause dans le mécanisme de l'épanchement chyleux : elles ne sont que les témoins de la violence du traumatisme.

D'ailleurs, dans plusieurs observations de chylothorax, un examen clinique, même soigneux, ne permet pas de déceler de lésions osseuses : ainsi, Kirchner, Port, Hennsen, Handmann (obs. 2), Mutermilch, Langbein, Hammesfahr, Dommering, Œken (vérification autopsie), Lindenfeld, Lindenberg, etc... Comme nous l'avons vu, c'est l'absence fréquente de lésions squelettiques qui a fait formuler l'explication pathogénique de la rupture par éclatement.

Notons, par contre :

— dans l'observation de Quincke ; l'existence d'une suffusion sous-pleurale de lymphe en arrière de la 1re côte et du sternum ;

— dans l'observation de Bohne : en regard de la fracture vertébrale (Xe dorsale), à côté de la rupture du canal thoracique, on voit une déchirure transversale

mais incomplète *de l'aorte*, comprenant la moitié de la circonférence du vaisseau et intéressant les tuniques interne et moyenne qui sont décollées. L'adventice, elle, est intacte. Il y a également, dans ce cas, plaie du diaphragme et déchirure du foie.

— dans le protocole d'autopsie de Cœlen, on note *des lésions considérables* qui avaient entraîné une mort presque immédiate : arrachement d'une bronche, déchirure étendue du poumon, emphysème médiastinal et sous-cutané.

II. — Chylothorax avec plaie

Nous étudierons :

— le siège de la rupture ;
— l'aspect de la rupture ;
— la déchirure pleurale ;
— l'épanchement.

a) Le siège de la rupture.

Nous n'envisagerons, bien entendu, que les cas où fut effectuée une vérification « *post mortem* ».

La jeune fille dont l'observation est rapportée par *Bohne* présentait une section du canal thoracique au voisinage de son embouchure dans la veine sous clavière. A noter en ce point, derrière le confluent veineux, une zone où les tissus lacérés sont le siège d'un petit abcès (gros comme une noisette).

Dans le cas de *Stephen Watts*, le canal était sectionné

au point où il contourne le dôme pleural, c'est-à-dire juste avant de décrire sa crosse. Une planche très démonstrative ne permet pas de doute à cet égard.

La *blessure opératoire faite par* Schopf atteint, sans aucun doute, la crosse du canal, quoique le protocole d'autopsie reste muet sur ce sujet.

Restent les autres cas de chylothorax ouverts. Ou bien, comme dans l'observation n° 2 *d'Elliott et Henry,* aucun renseignement ne nous est donné sur le siège exact de la blessure du canal, mais l'existence d'une plaie du dôme pleural nous permet de croire que le canal avait été sectionné près de sa crosse ou bien les autres cas concernent des blessés qui ont guéri et ce n'est qu'en se basant sur le trajet du projectile qu'on peut formuler quelques hypothèses.

Chez le blessé de *Derganz,* la balle, entrée au niveau de l'articulation sterno-claviculaire droite et sortie dans l'espace interscapulo-vertébral gauche, à hauteur de l'épine de l'omoplate, a suivi un trajet oblique de droite à gauche et d'avant en arrière qui l'a fait passer juste en avant du tronc artériel brachio-céphalique droit, puis entre la carotide primitive gauche et la trachée, pour venir raser le bord postérieur de la sous-clavière gauche et sectionner le canal à ce niveau. Continuant son chemin, elle a perforé plèvre et poumon et est venue sortir en dedans du bord spinal de l'omoplate gauche, après avoir longé le rachis.

Frohmann, après une discussion très serrée de son cas, se résoud à admettre chez son blessé l'existence d'une plaie dans la partie cervicale du canal, quoique le repé-

rage radiographique du projectile puisse permettre à la rigueur de penser à une blessure intrathoracique du canal.

Dans le cas n° 1 *d'Elliott et Henry*, le trajet de la balle, du tiers externe de la clavicule droite à la base de l'aisselle gauche, est encore plus oblique que dans le cas de Derganz. Le canal a été atteint dans sa partie haute, sans aucun doute.

Le blessé de *Most* reçoit une balle dans la fosse sus-claviculaire : le canal, dans ce cas, n'a pu être atteint qu'au niveau de sa portion cervicale, étant donné que la balle est ressortie dans le dos à trois travers de doigt de la 3e vertèbre dorsale.

Le jeune blessé *de Spaccialbello*, qui présentait une plaie contuse sus-claviculaire, a eu, à coup sûr, une rupture du canal au niveau de sa crosse (il y eut, rappelons-le, écoulement de chyle par cette plaie).

Plus difficile à expliquer est le cas de Drey.

Le blessé de *Léo Drey* reçoit une balle dans la nuque, près du rachis, entre la 6e et la 7e vertèbre cervicale. Plus tard, on constate, à la radiographie, que le shrapnell est dans la plèvre droite. Drey estime que le canal a été déchiré secondairement par la balle migrant dans la plèvre et que sa déchirure a dû se faire dans sa portion thoracique inférieure, au-dessous des crosses vasculaires.

b) **Aspect de la rupture.**

Bohne ne nous donne pas de renseignements ; il n'arrive pas à disséquer les 2 bouts du canal. Stephen

Watts, lui, isole le canal thoracique et y trouve une section longitudinale par laquelle on peut introduire un stylet et cathétériser le conduit. Elliott et Henry ne peuvent repérer avec exactitude la rupture.

c) **Déchirure pleurale.**

Bohne, Elliott et Henry (obs. 2), Watts notent tous une déchirure du dôme pleural.

« La pointe du couteau a ouvert la plèvre au sommet du dôme pleural », déclare Watts.

Bohne trouve une déchirure peu étendue. Elliott et Henry ne précisent pas l'étendue de la lésion pleurale.

Schopf est le seul à ne pas parler d'atteinte de la plèvre.

d) **L'épanchement chyleux.**

1) Siège de l'épanchement.

Il se rencontre beaucoup plus *souvent à gauche* qu'à droite, contrairement aux chylothorax par traumatisme fermé qui siègent beaucoup plus souvent à droite qu'à gauche.

7 fois à gauche : Bohne, Derganz, Frohmann, Elliott et Henry (1re et 2e obs.), Spaccialbello, Most.

2 fois à droite : Dietze, Drey.

2 fois bilatéral : Watts, Schopf.

A signaler que, dans les 2 cas de chylothorax bilatéral, l'épanchement de la plèvre droite était moins important que l'épanchement pleural gauche.

2) Abondance de l'épanchement.

Elle est très variable.

Dietze retire *27 litres* de la plèvre de son blessé.

Bohne n'évacue que 4 litres, mais il en trouve 1 l. 300 à l'autopsie.

Derganz évacue 6 litres, Frohmann 2 litres seulement. Elliott et Henry, chez leur premier blessé, retirent 80 onces de chyle environ, chez le second 130 onces, sans compter ce qui coule après thoracotomie (soit respectivement 2 l. 500 et 4 litres). Watts arrive au total de 15 litres.

Schopf voit son opérée perdre du chyle par la plaie opératoire et, à l'autopsie, il trouve, dans la plèvre, à gauche, 750 cc., à droite 300 cc.

Spaccialbello, chez son blessé, voit du chyle couler par la plaie à raison de 900 cc. par jour pendant 7 jours, puis de 1200 cc. De la plèvre, il retire 3 l. 900 de chyle, sans compter ce qui est évacué lors de la thoracotomie.

Il est plus difficile, dans les cas de chylothorax avec plaie, d'évaluer la quantité globale de chyle soustraite à l'organisme, car il arrive, assez souvent, que du chyle soit rejeté par la plaie, témoins les cas de Spaccialbello, de Watts.

Un détail curieux et inattendu à signaler : le blessé de Léo Drey qui *crachait du chyle ;* la présence de chyle dans les crachats fut vérifiée par l'examen histologique.

3) L'aspect du liquide.

Il est chocolat pour le blessé de Dietze, gris rougeâtre dans le cas de Bohne, gris rosé chez le soldat de Frohmann.

Elliott et Henry signalent un liquide grisâtre, d'aspect purulent ; Spaccialbello, un liquide rouge brique ; dans le cas de Watts il est laiteux.

Il semble que dans ces chylothorax avec plaie, le chyle est, plus souvent que dans les chylothorax fermés, mélangé à du sang.

4° La cavité pleurale a l'autopsie.

Bohne trouve à l'autopsie un poumon plaqué contre le rachis ; la surface de ce poumon est dépolie, opalescente ; de légers dépôts fibrineux le recouvrent. L'aspect de la plèvre pariétale est identique.

Elliott et Henry ne décrivent pas l'aspect des parois pleurales, mais ils nous disent que la plèvre était remplie de « caillots jaunâtres creusés de cavités comme les trous d'un morceau de gruyère ».

Watts signale aussi dans la plèvre gauche des masses de coagulum flottant dans un liquide laiteux. Un voile blanchâtre recouvrait le poumon.

e) **Les lésions connexes.**

Nous n'y insisterons pas. Elliott et Henry signalent chez leur deuxième blessé une plaie de la trachée causée par le projectile ; mais, dans la majorité des cas, l'agent traumatisant (arme blanche ou projectile), respecte toujours les axes aérien et digestif, ainsi que les gros vaisseaux.

SYMPTOMES CLINIQUES

Nous allons retracer rapidement l'histoire clinique du chylothorax, puis ensuite nous insisterons sur quelques symptômes particuliers qui, à l'extrême rigueur, pourraient parfois faire soupçonner le diagnostic.

A. — Période de début

Il s'agit d'un blessé, d'un homme jeune le plus souvent qu'on amène à l'hôpital. L'interrogatoire permet d'apprendre les circonstances de l'accident.

Le traumatisme a été en règle violent : accident de la rue, de la mine, de l'usine.

L'examen montre *un état de shock* souvent marqué qui s'explique par la violence de *la contusion thoracique* subie. Nous avons vu que certains de ces sujets ont de graves lésions osseuses : soit fracture du rachis (Krabbel, Legg, Bohne (1), Etienne), soit des fractures multiples de côtes (Quincke, von Thaden, etc...). *Le shock peut d'ailleurs manquer*. Que montre l'examen méthodique du blessé à ce stade ? Peu de choses : il révèle les lésions osseuses associées, l'existence parfois d'une

contusion pulmonaire (toux, expectoration sanglante), des traces du traumatisme : ecchymoses, éraflures, gonflement, etc... Pourtant, il est des cas, rares il est vrai, où, dès cette période de début, l'examen de l'appareil respiratoire permet de constater : de la matité au niveau d'un hémithorax avec affaiblissement du murmure vésiculaire (Hahn) ou un défaut d'ampliation respiratoire d'un côté (Riese).

Ces signes d'ailleurs n'ont qu'une valeur relative : ils ne nous arrêteront pas.

B. — **Période intermédiaire**

Cette période intermédiaire, *véritable intervalle libre,* est un symptôme intéressant qui ne manque presque jamais. Sa durée est variable, nous y reviendrons tout à l'heure. En moyenne, elle est de trois à quatre jours. Le blessé qui est sorti plus ou moins rapidement de son état de shock, se sent mieux.

Certains blessés même reprennent leur travail : témoin le blessé de Hennsen qui reprend son pic de mineur, travaille 3 heures durant et fait ensuite un trajet de 2 heures à pied pour rentrer chez lui. Témoin encore les blessés de Langbein, de Kirchner, etc...

Si le blessé a été gravement atteint (fractures de côtes, autres lésions associées), il paraît aller mieux. Rien encore n'attire l'attention sur l'appareil pleuro-pulmonaire. On ne note que de vagues douleurs thoraciques et parfois une très légère gêne respiratoire.

C. — **Période d'état** *(Période d'épanchement confirmé)*

Fait curieux, c'est presque *toujours soudainement* que se révèle l'existence de l'épanchement pleural. Il existe des cas, bien entendu, où c'est au cours d'un examen complet que le chirurgien s'aperçoit de la présence d'un syndrome liquidien au niveau d'un hémithorax : il en fut ainsi dans le cas de Lindenfeld, dans ceux de Langbein et de Dommering.

Mais, dans l'immense majorité des cas, ce sont des signes souvent dramatiques par leur début brusque et leur intensité qui viennent ouvrir la scène. Le blessé est pris soudainement, parfois au milieu de la nuit, de phènomènes inquiétants :

dyspnée intense, s'accompagnant souvent d'un état d'*anxiété* et d'*angoisse* impressionnant ;
agitation continuelle,
des *sueurs profuses* inondent la face et le thorax.

L'aspect de ce blessé est frappant :

le visage est cyanosé, surtout au niveau du nez, des lèvres et des oreilles ;
les mouvements respiratoires sont fréquents et superficiels (60 mouvements respiratoires à la minute, dans le cas d'Etienne).
Le pouls est petit, rapide (120), parfois difficilement comptable.

L'examen du thorax montre que cet état grave, voisin de l'asphyxie, est dû à un épanchement pleural.

Cet épanchement est, en règle, abondant, et « crève les yeux ». L'hémithorax est globuleux, distendu, amplifié dans tous ses diamètres, les espaces intercostaux sont effacés.

Les signes physiques sont ceux des grands épanchements ;

matité absolue sur toute la hauteur du poumon (seul le sommet reste sonore) ;

disparition des vibrations vocales ;

disparition du murmure vésiculaire.

On note des déplacements des organes :

S'il y a épanchement pleural droit : abaissement du foie et déplacement du cœur vers la gauche (Andrews trouve le choc de la pointe sur la ligne axillaire, Etienne trouve la pointe refoulée de 4 travers de doigt vers la gauche).

Si l'épanchement pleural siège à gauche, la pointe du cœur vient battre dans le Ve espace intercostal droit.

Dans certains cas de chylo-pneumothorax (cas de Quincke, de Drey, de Frohmann), l'examen montre : une zone tympanique surmontant la limite supérieure de la matité, le bruit de succussion hippocratique (qui avait attiré l'attention du blessé de Quincke) un souffle amphorique, le tintement métallique et le bruit d'airain.

Un examen radioscopique, qui a été pratiqué par plusieurs chirurgiens, peut venir compléter l'examen clinique : il vient confirmer l'existence et le siège de l'épanchement.

Nous verrons tout à l'heure qu'à côté de ce type de gros épanchement qui est le plus fréquent, on peut observer des épanchements minimes qui donnent un

tableau clinique un peu différent : Les symptômes fonctionnels y sont également très marqués notamment la dyspnée, véritable *dyspnée toxique*. Il ne s'agit plus de phénomènes de compression mais de phénomènes de shock liés vraisemblablement à la résorption massive des substances protéiques du chyle. L'observation de Paitre illustre parfaitement ces faits sur lesquels nous reviendrons.

Lorsque, cas habituel, on se trouve en présence d'un blessé porteur d'un gros épanchement qui détermine une série de signes fonctionnels et généraux inquiétants, la ponction s'impose : c'est une indication vitale.

La ponction évacuatrice permet de retirer un liquide qui, typiquement, est ce liquide *blanc, laiteux,* qui stupéfiait Bassius, qui ancrait dans l'esprit de Watts l'idée d'une perforation de l'œsophage par où le « lait et les œufs » absorbés par le blessé se déversaient dans la plèvre.

Mais la présence de sang venant de la déchirure pleurale ou d'une zone de contusion pulmonaire, vient souvent en modifier l'aspect : le liquide est rouge brique, simulant un hémothorax infecté, il est chocolat, café au lait, gris ressemblant alors à s'y méprendre à du pus franc.

Evolution

Il est des cas qui évoluent rapidement vers la guérison, après une ponction, quelquefois même une évacuation peu abondante suffit. L'épanchement se résorbe rapide-

ment. Peut-être s'agit-il de cas spéciaux : soit que le conduit lymphatique lésé n'ait pas été le canal thoracique lui-même, mais un de ces canaux de dédoublement dont nous avons vu la fréquence dans la partie basse du thorax : soit qu'il n'y ait eu qu'une simple déchirure du canal et non une rupture complète. De toute façon, ces cas supposent des anastomoses et des voies collatérales de décharge nombreuses.

Ainsi le cas de Hennsen où l'épanchement bilatéral et d'ailleurs de moyenne abondance, se résorba spontanément après une simple ponction exploratrice, et où le blessé guérit en quelques jours.

De même, le premier blessé de Handmann qui guérit après évacuation de quelques seringues de liquide.

Rappelons enfin le cas de Paitre qui évolue en six jours, vers la guérison, après une ponction de 300 cc. Il faut souligner la perte pondérale considérable subie dans les dix premiers jours, perte qui s'élevait à 8 kgr. et que le blessé récupéra dans les semaines qui suivirent.

Ni Hennsen, ni Handmann ne signalent de perte de poids chez leurs blessés. Chez celui de Paitre, le régime très sévère est peut-être responsable de cet amaigrissement si rapide et si accentué que ne peut expliquer la déperdition de chyle.

Mais, dans la majorité des cas, on se trouve, devant des sujets présentant un gros épanchement ; cet épanchement, en raison des phénomènes de compression qu'il engendre, doit être ponctionné à nouveau.

On assiste alors à la *reproduction rapide de l'épanchement.*

Il devient nécessaire de ponctionner à maintes reprises de tels blessés pour éviter les phénomènes menaçants d'asphyxie.

Mais l'état général s'altère par suite de la spoliation considérable de substances nutritives faite à l'organisme.

Ce sont des sujets dont l'amaigrissement est extraordinairement rapide, l'asthénie intense, et qui meurent d'*inanition*. Des accidents *de compression* viennent souvent s'ajouter à la dénutrition de ces malades pour hâter l'issue fatale.

On note parfois, dans les derniers jours ; de la *diarrhée* (von Thaden-Lenormant), une *ascension thermique* (Lenormant, von Thaden) qui semblent de mauvaise augure.

Le blessé succombe dans le collapsus.

A côté de ces cas qui se terminent par une issue fatale, on voit de ces épanchements abondants récidiver, se reproduire puis, subitement, à la suite d'une ponction, le chyle, pour des raisons obscures, cesse d'envahir la plèvre. Le blessé reprend des forces, la dyspnée diminue et cède complètement. Les cas de Riese, Ulrich, Lindenberg, Grimault, viennent en témoigner. Le rétablissement des blessés est en général extrêmement rapide.

En règle : l'évolution d'un chylothorax est *apyrétique*. Toutefois, on note parfois une ascension thermique plus ou moins accentuée, coïncidant avec l'apparition des signes révélateurs de l'épanchement (plus de 39° dans le cas de Paitre).

Mais la fièvre baisse rapidement et la courbe thermique reste à la normale. Une nouvelle poussée peut se produire en cours d'évolution : elle témoigne le plus souvent d'une infection de l'épanchement.

On ne voit pas, comme dans un hémothorax, de fièvre de résorption.

Formes cliniques

Pouvons-nous décrire quelques formes particulières ? Ceci est évidemment un peu schématique. Néanmoins, nous pouvons distinguer et opposer 2 formes :

1° *le chylothorax par traumatisme fermé* : qui réalise le tableau clinique que nous venons de brosser ;

2° *le chylothorax par lésion ouverte ou par plaie* :

— dont le siège de prédilection est la plèvre gauche ;

— plus souvent bilatéral que le chylothorax fermé ;

— s'accompagnant souvent d'un épanchement gazeux (par blessure du poumon) ;

— s'infectant facilement (Watts, Elliott et Henry (obs. 1 et 2), Bohne (obs. 2)).

— pouvant enfin donner lieu à écoulement de chyle par la plaie (Spaccialbello, Watts, Most).

A côté de ces deux formes essentielles de chylothorax, on peut décrire :

— *suivant l'évolution* :

— des formes bénignes ;

— des formes graves.

— *suivant l'aspect clinique :*

— des formes à petit épanchement ;

— des formes à gros épanchement ;

— des formes se *révélant tardivement* (Lindenberg : plusieurs mois).

— enfin, des *formes étiologiques* :

chylothorax à la suite de grosses contusions du thorax ;

chylothorax consécutifs à des traumatismes légers, parfois même insignifiants.

Plus importants sont quelques symptômes particuliers sur lesquels nous allons insister :

DE QUELQUES SYMPTOMES PARTICULIERS AU CHYLOTHORAX

Pratiquement, ces symptômes ne permettent pas d'établir un diagnostic avant la ponction exploratrice qui en est la pierre de touche. Mais, par leur groupement, ils permettent théoriquement de le soupçonner.

1° La date d'apparition de l'épanchement

Nous avons déjà noté *l'intervalle libre* qui sépare la période initiale de shock par contusion thoracique et les symptômes révélateurs de l'épanchement.

Sur 31 cas où ce point de clinique est exactement précisé nous trouvons :

7 cas où l'épanchement s'est manifesté le 2e jour après l'accident (Hennsen Handmann (obs. 1 et obs. 2), Slajner, Bohne, Etienne, Paître) ;

4 cas où il est apparu le 3e jour (Quincke, Port, Dietze, Watts) ;

5 cas : le 4e jour (Lindström, Lindenberg, Elliott et Henry (obs. 1 et 2) (Langbein) ;

5 cas : le 5e jour (Krabbel, Œken, Legg, Frohmann, Andrews) ;

le 6e jour : 2 cas (von Thaden-Riese) ;

le 8e jour : 1 cas (Drey) ;

le 10e jour : 2 cas (Malone et Wardrop, Dommering ;

le 11e jour : 1 cas (Derganz) ;

le 15e jour : 2 cas (Kischner, Mutermilch) ;

le 16e jour : 1 cas (Newman) ;

le 24e jour : 1 cas (Grimault).

Sur 31 cas, nous trouvons *21 fois* la date d'apparition de l'épanchement dans les *cinq premiers jours,* véritable *période critique.*

Quelques auteurs ne nous renseignent qu'approximativement : Bohne parle de quelques jours ainsi que Wiesinger. Dans le cas inédit que nous publions l'épanchement s'est révélé une quinzaine de jours après le traumatisme.

Exceptionnellement, le début sera *immédiat* comme ce fut le cas pour le blessé de Spaccialbello.

Rarement aussi, le début *sera très retardé,* ainsi la malade de *Lindenfeld* n'a commencé à présenter des signes d'épanchement pleural qu'au bout de trois semaines et n'a été ponctionnée que 6 mois après l'accident.

Le blessé *de Dietze* n'eut un chylothorax que 40 jours après sa blessure.

3° Les phénomènes de shock traduisant la présence de l'épanchement

Ils ne sont pas constants : souvent ce sont simplement des *signes de compression* dus à l'abondance de l'épanchement que l'on observe. Mais, il faut noter la possibilité de *symptômes de shock* contemporains d'un *épanchement peu abondant* Le cas de Paitre est typique. Les signes stéthoscopiques permettent d'évaluer le chylothorax à 700 ou 800 centimètres cubes. Comme l'a dit le Pr Lenormant. « Un fait me paraît mériter de retenir l'attention. C'est la disproportion entre la bénignité des symptômes locaux, l'abondance modérée de l'épanchement et la gravité des phénomènes généraux présentés par le blessé. Voici un homme qui n'a qu'une fracture de côté et un épanchement pleural ne dépassant pas 800 cc. et qui, brusquement, est pris de dyspnée avec cyanose, d'accélération du pouls à 120, de fièvre à 39°, de sueurs profuses inondant littéralement le lit et qui, pendant plus de 24 heures, reste dans un état tout à fait alarmant, sans que son épanchement augmente. Il y a là quelque chose de très inattendu et que je ne sais trop comment interpréter ». M. Paitre dit « que la soudaineté quasi tragique de ces troubles généraux lui a rappelé ceux du choc anaphylactique ».

Notre regretté maître M. Lecène prenant alors la parole à la suite de cette communication du Pr Lenormant

expliquait dans les termes suivants la cause de ces accidents impressionnants : « Je pense que les phénomènes d'intoxication assez graves que présenta le blessé de M. Paitre, alors qu'il n'avait qu'un épanchement pleural, en somme modéré, sont dus à une intoxication protéinique brutale très explicable par la résorption massive dans la plèvre de la lymphe du canal thoracique qui s'y était épanché ».

Au chapitre de la pathogénie, nous exposons le résultat de quelques expériences qui viennent confirmer l'explication de notre Maître le Pr Lecène.

3° La reproduction rapide de l'épanchement

C'est là un fait presque constamment signalé.

Lindenberg évacue 6 litres en 10 heures. Hahn en 3 semaines par 10 ponctions retire 30 l. 300. Lindström, en une semaine, évacue plus de 11 litres. Riese en 13 jours, 24 litres. Dans le cas de Grimault, 3 ponctions en 6 jours ramènent 12 litres de chyle. Dietze en 20 jours évacue 27 litres. Chez la blessée de notre Maître le Pr Lenormant, en 1 mois 1/2, on pratique 22 ponctions qui ramènent 37 litres. Malone et Wardrop en 22 jours retirent 45 litres de chyle.

Cette abondance et cette rapidité de reproduction sont des caractères assez particuliers du chylothorax.

Il arrive cependant, et nous y avons insisté, que l'épanchement soit modéré (Hennsen, Handmann (obs. 1) Paitre, etc...) et qu'il se résorbe spontanément.

4° Le siège de l'épanchement

Pour les chylothorax par traumatisme fermé, on note une forte prédominance de l'épanchement dans la plèvre *droite* (20 chylothorax droits contre 7 gauches et 4 bilatéraux). La fréquence du chylothorax s'explique par des raisons anatomiques et par le mécanisme même de la rupture. *Nous y reviendrons au chapitre de la pathogénie.*

Notons encore que, dans le cas d'épanchements bilatéraux, il existe toujours un côté où l'épanchement est beaucoup plus considérable. Ainsi, Hammesfahr retire 3 litres de liquide à gauche et 750 cc. seulement à droite. Lindenberg, lui aussi, retire davantage de liquide d'une des plèvres de son blessé.

— Dans les chylothorax par lésion ouverte, le siège de l'épanchement est au contraire beaucoup plus souvent *gauche* que droit (7 fois à gauche, 2 fois à droite, 2 fois bilatéral). Même en cas d'épanchement bilatéral, la plèvre gauche contenait toujours plus de chyle que la plèvre droite.

5° Les symptômes d'inanition

Comme le remarque Lejeune, « ils sont en tous points comparables aux phénomènes que l'on observe chez les animaux dont on a fistulisé le canal thoracique et on les retrouve dans tous les cas où l'abondance et la reproduction rapide de l'épanchement obligent à des ponctions copieuses et répétées ».

On comprend que la déperdition de liquide et de matériaux nutritifs entraîne des troubles sérieux et rapides :

— LA CHUTE DU TAUX URINAIRE : cette oligurie peut atteindre 700 cc. en 24 heures (Hahn), 500 cc. (Riese) ou même 300 cc. (Œken). Il faut remarquer que la quantité des urines baisse progressivement et que le rétablissement de la diurèse normale coïncide avec la résorption de l'épanchement.

— L'ABAISSEMENT DE LA TEMPÉRATURE CENTRALE est un symptôme assez souvent noté, mais il est inconstant. La température peut rester normale aux environs de 37°. Parfois même, on note un léger état subfébrile : ceci est assez rare.

— L'AMAIGRISSEMENT de ces blessés est un signe qui frappe : c'est un amaigrissement qui s'installe avec une rapidité extrême : c'est une véritable fonte du tissu graisseux qui se produit en quelques jours, de sorte qu'au bout d'une ou deux semaines le patient paraît émacié, sans force et sans énergie bien qu'il soit souvent en proie à une faim que l'alimentation la plus copieuse ne parvient pas à calmer. *La faim* est un phénomène moins constant que *la soif* : la sensation de soif est signalée dans la plupart des observations (Lenormant, Œken, Riese, von Thaden, Watts, etc...).

6° La résorption rapide de l'épanchement

C'est là un phénomène constant chez les blessés qui doivent guérir. On les voit, arrivés à un degré extrême

d'épuisement, d'émaciation, presque moribonds, reprendre tout à coup leurs forces, renaître à la vie. L'épanchement se résorbe rapidement, le taux des urines se relève et la courbe de poids traduit une reprise pondérale considérable.

Dans ces cas qui évoluent vers la guérison, par suite de *la cicatrisation de la plaie* et de l'existence de voies collatérales de dérivation, on peut expliquer la reprise rapide du poids et des forces par la cessation de la fistule lymphatique interne et par le rétablissement du cours normal du chyle.

DIAGNOSTIC

Pratiquement, le diagnostic de chylothorax n'a jamais été fait avant la ponction exploratrice. Ceci se conçoit aisément : la notion d'un traumatisme violent, d'une forte contusion du thorax, à la suite de laquelle se manifeste un épanchement abondant, impose le diagnostic d'hémothorax.

On a voulu trouver, dans quelques symptômes un peu particuliers, des raisons de soupçonner le diagnostic de chylothorax.

On a insisté sur *l'absence de fièvre* : elle peut évidemment, comme le remarque Munch, constituer un élément de diagnostic avec l'hémothorax (fièvre de résorption) et avec la pleurésie séro-fibrineuse post-traumatique.

On a également souligné l'importance des signes d'inanition et l'intérêt d'une numération globulaire qui, en cas de chylothorax, montre une formule normale.

En réalité, il s'agit le plus souvent d'un diagnostic rétrospectif et c'est après le résultat de la ponction qu'on le pose.

Au total, le seul élément sur lequel on puisse, en cli-

nique, baser le diagnostic de chylothorax, est fourni par l'étude du liquide épanché.

Mais cette *étude doit être complète* et les caractères du liquide sur lesquels on peut se baser pour établir que l'on a affaire à du chyle peuvent être groupés sous trois rubriques qui sont :

— *l'aspect à l'œil nu* ;
— *l'examen au microscope* ;
— *l'analyse chimique.*

Car, si, relativement souvent, la ponction exploratrice a permis le diagnostic à la simple vue du liquide : (Quincke, Handmann, Legg), il arrive que le chyle ne soit pas à l'état pur (tout au moins lors des premières ponctions), Au lieu de retirer un liquide blanc laiteux homogène, opaque, on évacue du chyle mélangé *de sang* et de produits *inflammatoires* (le sang venant du poumon, de la paroi ou de la déchirure pleurale, l'exsudat inflammatoire provenant de la plèvre dont il atteste la réaction de défense à l'irruption du corps étranger que constitue le chyle).

Dans ces conditions, le liquide évacué prend un aspect très variable :

— rosé (von Thaden, Hahn, Langbein, Lindström, etc...) ;
— rouge brique (Andrews) ;
— rouge orangé (Wiesinger) ;
— chocolat au lait (Dommering).

Par conséquent, le seul examen à l'œil nu expose à des erreurs de diagnostic :

Le plus souvent, on a cru :

— soit à un hémothorax simple ;
— soit à un *hémothorax infecté* ;
— soit à une *pleurésie purulente.*

Il faut donc examiner complètement le liquide retiré par ponction pour asseoir la preuve définitive du diagnostic. Abandonné à lui-même, ce liquide présente, au bout de quelques heures, une couche crémeuse qui surnage et une couche inférieure ayant l'aspect du petit-lait. Le liquide est *inodore et le plus souvent ne coagule pas.*

La couche crémeuse supérieure est composée, à *l'examen microscopique*, de granulations de volume variable, petits corpuscules réfringents d'une ténuité extrême formant comme une sorte de poussière. C'est une véritable émulsion très fine dont les gouttelettes n'ont aucune tendance à confluer. Sous l'influence de l'acide osmique, ces granulations prennent une teinte grisâtre et se colorent en rose par le Soudan III. L'addition d'éther clarifie l'émulsion et après évaporation laisse un résidu de graisse.

En dehors de ces éléments, le liquide chyleux ne renferme que quelques rares leucocytes : les globules rouges ne s'y rencontrent qu'autant qu'il y a eu hémorragie dans la plèvre. On n'y trouve jamais de microbes : il est donc stérile. La présence de germes témoignerait d'une infection secondaire. Décanté, séparé de la couche de crème qui s'est formée à sa surface, le liquide est de réaction alcaline. Sa densité oscille le plus souvent

entre 1018 et 1012. Il reste très longtemps à la température du laboratoire sans s'altérer, beaucoup plus longtemps que ne le font habituellement les liquides organiques. Quincke par exemple a pu le conserver plus de huit jours.

L'analyse chimique y décèle presque toujours du glucose (Langbein et d'autres auteurs n'en ont pas trouvé), et du glycogène. La teneur en sucre d'un épanchement laiteux de la plèvre constitue un argument important en faveur de la nature chyleuse de cet épanchement. « Seul, Rotmann considère la présence de sucre comme un signe d'importance secondaire et n'en croit la constatation vraiment démonstrative que lorsqu'on trouve une certaine quantité de cette substance (plus de 0,2 pour 1000). Peut-être, la recherche en est-elle souvent faite trop tard, alors que la fermentation a déjà pu s'effectuer. On sait, en effet, que glucose et glycogène disparaissent rapidement de la lymphe abandonnée à elle-même. Il est possible aussi que, dans les observations publiées, le sucre ait été masqué par suite de la dilution du chyle par d'autres liquides ou bien encore qu'il ait été, de la part de la plèvre, l'objet d'une résorption élective » (Munch).

En plus du glucose, on y trouve de *la graisse* en proportion variable, entre 3 et 4 pour 100, le plus souvent.

Toutefois, certains auteurs comme Malone et Wardrop disent n'avoir pas trouvé de graisse. Lindenfeld n'en décèle que dans une proportion de 1 gr., 5 %. A l'opposé, Mutermilch cite le chiffre considérable de 8 gr., 3 %.

Nous voyons maintenant comment, en clinique, se présente le diagnostic de chylothorax traumatique.

Il va de soi que la première étape du diagnostic consiste à établir un diagnostic positif d'épanchement pleural, ce qui est facile lorsque l'épanchement est abondant (cas le plus fréquent). En revanche, nous savons que certains épanchements chyleux peuvent être modérés et s'accompagner néanmoins d'un cortège de symptômes fonctionnels impressionnants : dyspnée, cyanose, tachycardie : c'est ce que nous avons décrit en clinique sous le nom de shock secondaire. Dans ces conditions, un examen physique superficiel risquerait de faire passer à côté de l'épanchement.

On pourrait penser à une *déchirure pulmonaire* qui peut d'ailleurs accompagner le chylothorax (des crachats sanglants sont signalés dans plusieurs observations. Léo Drey, fait unique, trouve, dans l'expectoration de son malade, des cristaux de graisse qui prouvent que les crachats contiennent du chyle : il y avait donc déchirure pulmonaire et, par cette déchirure filtrait du chyle venu de la plèvre).

Lorsque le diagnostic d'épanchement pleural a été fait, nous avons vu que, pratiquement, on pensait toujours à un hémothorax et que, seule, la ponction complétée par un examen histo-chimique du liquide redressait le diagnostic.

Nous insistons sur la nécessité d'un examen histo-chimique : on connaît la possibilité d'épanchements lactescents des séreuses liés à une bacillose ou à l'existence d'un néoplasme pleuro-pulmonaire.

Ces pleurésies opalescentes se distinguent aisément dans la majorité des cas Le développement rapide après un traumatisme violent d'un épanchement abondant, se reproduisant en quelques heures avec les mêmes caractères suffit à prouver qu'il s'agit bien d'un épanchement chyleux vrai.

Mais lorsque l'épanchement est peu abondant, qu'il n'apparaît que tardivement, que le traumatisme causal a été peu intense, la preuve qu'il s'agit bien de chyle reste à faire.

Le liquide de la pleurésie chyliforme est très fluide, blanc laiteux, il ne coagule jamais (mais ce dernier caractère ne peut suffire puisque nous avons vu que, dans la majorité des cas, le chyle vrai ne coagule pas non plus). On en est réduit à se baser sur l'expérimentation pour acquérir une certitude. Il faut alors pratiquer « l'épreuve dite du beurre » ou « épreuve de Strauss » qui consiste à administrer au patient une graisse spéciale et à la rechercher ensuite dans le liquide.

« Dans le but de constater si une modification dans le régime alimentaire du malade entraîne une modification correspondante dans la constitution du liquide et surtout dans sa richesse en graisses, on soumet le malade, après avoir dosé le taux des graisses dans son épanchement, au régime lacté absolu en émulsionnant dans le lait du beurre, en aussi grande quantité que le malade pourra le supporter ». Celui ci absorbe ainsi de 3 à 500 grammes de beurre en quelques jours. On pratique alors une thoracenthèse. Si l'épreuve est positive, c'est-à-dire s'il s'agit bien de chyle, le liquide ponction-

né sera plus opaque, la coloration lactescente se sera accentuée et l'analyse quantitative démontrera une augmentation considérable de la quantité de graisse.

C'est ainsi que, dans le cas de Strauss, (ascite chyleuse), la quantité de matières grasses avait triplé passant de 0,386 % à 0,948. Dans le cas de Depoix elle passait de 0, 75 % à 2,50. L'analyse qualitative révèlera en outre la présence de butyrine. Ces dosages étant assez délicats, Lejeune conseille de se contenter de l'épreuve de Munk et Rosenstein et d'administrer au malade de l'acide érucique que l'on retrouve dans le liquide sous forme d'une graisse neutre d'érucine.

Ces épreuves n'ont, à vrai dire, jamais été tentées dans les cas de chylothorax traumatique. Elles pourraient apporter cependant, le cas échéant, un appoint sérieux au diagnostic et peut-être permettre d'établir, dans quelque mesure, un pronostic.

A notre connaissance, Andrews est le seul à avoir eu recours à une épreuve spéciale pour voir s'il s'agissait réellement d'une rupture du canal thoracique ; il fait absorber à son malade du bleu de méthylène et 4 heures plus tard il retire 20 cmc. de liquide. Le résultat est négatif. Mais il y a là une idée qui est à vérifier. Nous-mêmes, nous avons tenté, au cours de notre expérimentation, sur les conseils de Monsieur le Professeur Binet, de faire absorber à un chien de la graisse colorée au bleu de méthylène, de façon à pouvoir bien repérer le canal thoracique. Nous ne l'avons essayé qu'une fois sans résultat probant d'ailleurs.

PATHOGÉNIE

La pathogénie du chylothorax est mal connue.

« L'irruption du chyle dans la plèvre ou le péritoine « a lieu soit par franche solution de continuité des chy- « lifères ou du canal thoracique, soit par transsudation ». (Strauss).

Dans le chylothorax, c'est le premier de ces mécanismes qui est en jeu : il s'agit évidemment d'une solution de continuité au niveau du canal ou, peut-être, d'un gros vaisseau lymphatique afférent. L'envahissement de la plèvre s'explique dans un certain nombre de cas par une lésion concomitante de cette séreuse, en un point variable, généralement au voisinage de la déchirure du canal.

On a invoqué, pour expliquer la rupture du canal, trois mécanismes :

— l'un évident, mais relativement rare : la section du canal par un agent vulnérant (couteau, projectile d'arme à feu) qui blesse en même temps la plèvre ;

— un second : la section du canal au cours d'un traumatisme fermé ayant entraîné une fracture des seg-

ments osseux voisins (rachis — côtes), fracture avec déplacement et embrochement du canal.

— Enfin, dans bon nombre de cas, le mécanisme de la rupture semble obscur ; il n'y a pas de lésions osseuses ; le canal se rompt sans être lésé directement : rupture par éclatement ?

De plus, si, dans les blessures de cause directe, canal et plèvre se trouvent lésés simultanément, dans les deux autres variétés de rupture du canal la blessure de la plèvre ne semble ni nécessaire ni constante et ce fait reste à élucider.

Nous avons effectué, à la suite d'autres auteurs, mais dans un but un peu différent, un certain nombre d'expériences dont nous allons exposer les résultats. (1)

Après quoi, nous essaierons, en groupant les observations de rattacher à une cause précise et d'expliquer, si faire se peut, le mécanisme des chylothorax.

LE CHYLOTHORAX EXPERIMENTAL

Les premières expériences faites par des physiologistes sur le système lymphatique datent de plusieurs siècles.

Au XVIIIe siècle, Lower (*Tractus de corde idem de motu et transfusione sanguinis* 1728) coupe transversa-

---

(1) Nous tenons à remercier ici tous ceux qui nous ont facilité notre tâche : notre maître M. le professeur Grégoire qui a mis si aimablement son laboratoire de la Faculté à notre disposition ; nos amis, M. le Docteur Lyonnet et M. D. Bargeton qui ont été pour nous des aides précieux.

lement le canal thoracique de deux chiens. Les deux animaux meurent et, à l'autopsie, on constate qu'un notable épanchement de chyle s'est formé dans les plèvres. Mais, comme le dit Gabrielle, cette expérience mal instituée n'apprend pas grand'chose.

Monro effectue des ligatures du canal thoracique chez le chien, mais sans en préciser le niveau. La ligature était effectuée une heure après un fort repas donné à l'animal. Il aurait obtenu des ruptures soit de la citerne de Pecquet, soit d'un tronc intestinal.

Duverney, en 1675, lie la veine sous-clavière près de l'insertion du canal thoracique sur des chiens. Les animaux meurent au bout d'une quinzaine de jours.

Flandrin, opérant sur des chevaux, lie le canal thoracique (1790). Astley Cooper pratique des ligatures du canal thoracique sur des chiens. Leuret et Lassaigne pratiquent la ligature sur un chien : celui-ci ne présente aucun trouble.

Schmidt-Mülheim lie le canal thoracique d'un chien en conservant intactes les veines du cou. L'animal est sacrifié 6 jours après l'opération. Il n'y a ni dilatation ni rupture du système lymphatique de l'intestin, pas d'épanchement dans les plèvres, mais un léger épanchement laiteux dans le péritoine (*Archives für Physiologie*, 1877, p. 553).

Boegehold perfore le canal thoracique et n'observe aucun trouble chez l'animal. A l'autopsie, pas d'épanchement lymphatique (*Archiv. für Klinische Chirurgie, Berlin*, 1883, p. 463.)

Troisier, Weischer signalent également l'absence de

tout phénomène anatomo-pathologique anormal à la suite de ligatures du canal.

Dans son gros Traité de physiologie, Colin expose le résultat de ses expériences sur deux vaches, un jeune taureau et une brebis. Tous ces animaux présentèrent une rupture des chylifères et du canal thoracique avec rétro-dilatation et énorme infiltration chyleuse entre les deux lames du mésentère, mais sans épanchement pleural.

Jousset signale dans sa thèse (Paris 1901) une ligature du canal faite par lui sur un chien. L'animal fut sacrifié au 15e jour et ne présenta d'épanchement ni pleural ni abdominal ; il n'y eut même pas de dilatation des chylifères.

A ce propos, Jousset déclare ne pas admettre la possibilité de pleurésies chyleuses par transsudation, car, dit-il, il n'y a pas de chylifères dans la plèvre, notion inexacte, la plèvre costale et la plèvre médiastine contiennent des lymphatiques, ceux de la plèvre médiastine sont, il est vrai, très difficiles à injecter (Rouvière).

Le travail de Gabrielle contient une partie expérimentale : l'auteur donne une technique d'abord et de ligature du canal thoracique chez le chien, à la base du cou. Il recommande l'administration à l'animal d'un repas de graisse 2 à 3 heures avant l'opération. Puis, on fixe l'animal sur la table opératoire, la tête et le cou légèrerement inclinés à droite, l'épaule gauche abaissée de façon à étaler la région sus-claviculaire. Anesthésie à l'éther.

Plutôt que de rappeler la technique de Gabrielle que nous avons utilisée au début, nous exposerons la nôtre en spécifiant d'ailleurs qu'elle n'en diffère que par quelques points de détail.

En vue de reproduire expérimentalement le chylothorax, nous avons été amené à pratiquer de multiples expériences délicates et souvent décevantes du fait de particularités anatomiques malencontreuses.

Nous nous sommes proposé d'obtenir des chylothorax en essayant de reproduire approximativement le mécanisme supposé de l'épanchement chyleux.

Nous avons donc :

1° Pratiqué des sections simples du canal thoracique pour voir si le chyle épanché dans le tissu cellulaire du médiastin pouvait pénétrer dans la plèvre sans effraction de cette séreuse ;

2° Lié le canal à la base du cou, de façon à vérifier s'il se produisait, par ce mécanisme de compression, une rupture du canal ;

3° Sectionné le canal et ouvert la plèvre au contact pour essayer d'observer les phénomènes cliniques du chylothorax ;

4° enfin, nous avons à maintes reprises fait des examens bactériologiques du chyle pour vérifier la présence ou l'absence de germes (fait important au point de vue de la thérapeutique du chylothorax chez l'homme).

Nous avons adopté, comme animal d'expérimentation, le chien : animal facile à se procurer, mais qui présente le sérieux inconvénient d'avoir une plèvre

médiastine si mince que le moindre épanchement pleural (air ou liquide) est d'emblée bilatéral, ce qui nous a obligé à utiliser l'appareil à respiration artificielle (soufflerie) dans la majorité de nos opérations.

Nous avons opéré 27 chiens ; nous n'avons pu malheureusement avoir toujours des animaux de taille et de poids suffisants.

Nous avons essayé également de réaliser un chylothorax expérimental sur des animaux à plèvres bien séparées, à médiastin épais (il n'y a pratiquement pas de médiastin chez le chien !) et, sur les conseils de M. le Pr Bressou (d'Alfort), nous avons pratiqué 3 interventions sur des chèvres.

Nous exposerons rapidement la technique que nous avons utilisée.

I. — La préparation de l'animal

Elle est capitale. Rappelons que, le 23 juillet 1622, Gaspard Aselli, professeur à Pavie, en disséquant un chien vivant, aperçut dans le mésentère plusieurs cordons blancs et grêles qu'au premier abord il prit pour des nerfs. Mais, ayant coupé un des plus gros troncs, sa joie fut extrême d'en voir découler un liquide. Impatient de vérifier et d'étendre cette découverte, il ouvrit dès le lendemain un autre chien vivant, mais, à sa grande surprise, aucune trace du spectacle qui l'avait frappé la veille ne s'offrit à lui. Mais il fut frappé de la maigreur de l'animal qui, de plus, était à jeun. Le lendemain, il anatomisa un autre chien vivant qui venait

de manger et les cordons blancs frappèrent de nouveau ses regards.

Les troncs lymphatiques ne sont donc pas toujours également reconnaissables. A jeun, le canal thoracique est à peu près vide et ne contient qu'un liquide clair séreux. En période de digestion, il est distendu par le chyle ; il est volumineux, il est blanc-laiteux et on peut voir à l'intérieur du conduit, par transparence, couler la lymphe.

Il faut donc donner à l'animal : *un repas de graisse 5 heures avant l'intervention.* Nous avons essayé une fois de faire ingérer de la graisse colorée. En réalité, le mieux est d'obtenir un canal distendu par le chyle dont la coloration blanche éclatante tranche sur le fond rougeâtre des plans anatomiques.

Le chien doit être d'aussi grande taille que possible, mais pas trop gras.

II. — **Le matériel**

Nous avons toujours opéré sous le couvert d'une rigoureuse asepsie.

Comme table opératoire, nous avons utilisé la table spéciale pour chiens (table à gouttière).

L'animal doit être solidement fixé : un coussin est placé en arrière de la partie supérieure du dos pour que la tête et le cou soient défléchis. On aura soin également d'abaisser l'épaule gauche pour ouvrir le creux de la base du cou (comme pour la ligature de la sous-clavière chez l'homme). On inclinera légèrement la tête de l'animal du côté droit.

III. — L'intervention

a) **Anesthésie.**

La chloralose nous a donné toute satisfaction chez le chien.

b) **Trachéotomie.**

Dans presque tous les cas, nous avons pratiqué une trachéotomie pour insufflation trachéale (appareil électrique à soufflerie).

Nous y voyons un gros intérêt :

1° La blessure accidentelle du dôme pleural ne comporte aucune gravité s'il y a respiration artificielle. Elle est souvent mortelle dans le cas contraire ;

2° Dans un certain nombre d'expériences, nous avons ouvert délibérément la plèvre. L'insufflation trachéale nous a permis d'éviter la mort immédiate de l'animal par asphyxie (pneumothorax bilatéral) et de le conserver en vie.

c) **L'animal doit être tondu de près et rasé**

dans la région où portera l'incision ; après quoi, une double couche de teinture d'iode est appliquée.

d) **L'incision.**

Nous avons toujours utilisé une incision partant du manubrium sternal, à un ou deux travers de doigt, en dehors de la ligne médiane, et montant obliquement de bas en haut et de dedans en dehors. Cette incision parallèle au bord postérieur du chef sternal du sterno-mastoïdien doit être longue (8 à 10 cm.).

e) **La section du grand pectoral.**

L'expérience nous a montré qu'il y avait intérêt à sectionner d'emblée le grand pectoral, soit en entier le plus souvent, soit partiellement lorsque son bord supérieur ne dépasse pas de beaucoup la première côte. Nous avons toujours constaté en effet que, si le travail dans cette région était facilité par l'absence de clavicule chez le chien, en revanche, le grand pectoral tendu gênait beaucoup, d'autant plus que le confluent veineux jugulo-sous-clavier était situé très souvent fort bas, presque dans le thorax ou tout au moins en plein défilé cervico-thoracique.

Donc : section du grand pectoral, mais avec hémostase préalable après avoir chargé le muscle avec 2 gros catguts de part et d'autre de la future section.

f) **Repérage et section de la veine jugulaire externe** (veine principale).

Celle-ci suit le bord postérieur du chef sternal du sterno-mastoïdien. Elle se repère aisément : elle est comprise dans un dédoublement de l'aponévrose tendue dans la zone triangulaire limitée par les 2 chefs du sterno (chef brachial, chef sternal).

On dénude la veine : on y jette 2 catguts : on la sectionne.

Après quoi, se servant du nœud placé sur le bout inférieur, comme tracteur, on dissèque tout doucement la jugulaire vers le bas, en liant au fur et à mesure les petites veines affluentes qu'elle reçoit

g) **La découverte du canal.**

Dans les cas normaux, on arrive rapidement sur la sous-clavière et le confluent veineux jugulo-sous-clavier dont la face postérieure se trouve largement exposée. Point n'est besoin d'autres repères. Rien ne saigne et si le canal est bien injecté, on voit aisément dans les tractus celluleux qui relient le confluent veineux aux plans profonds, se dessiner la crosse du canal. Il faut parfois se porter franchement en bas, vers le médiastin, pour trouver la terminaison du canal.

Quelquefois, il est bon de lier à cet endroit une toute petite veine qui n'est autre que la jugulaire interne.

h) **L'intervention sur le canal.**

1° La ligature du canal.

Rien n'est plus facile que de lier le canal. Il faut avoir soin de lier tous les éléments lymphatiques que l'on trouve dans le voisinage (possibilité de terminaison en bouquet).

2° La section simple du canal.

Est aussi aisément pratiquée que la ligature.

3° La section combinée a l'ouverture de la plèvre.

Après avoir repéré le canal, il est bon de le récliner au moyen d'une anse de fil.

Puis on va ouvrir la plèvre, manœuvre relativement difficile sur le chien en respiration artificielle. Chez le chien, la première côte a une direction très antéro-

postérieure, en sorte que le dôme pleural est réduit à l'état d'une simple fente. En outre, il faut veiller à ne blesser ni la veine ni l'artère sous-clavière, ni les troncs du plexus brachial. On peut ouvrir la plèvre, soit entre artère et veine sous-clavière, soit en avant de la veine.

Après quoi, on amène le canal au voisinage de l'ouverture pleurale et on l'ouvre au contact.

i) **Fermeture.**

Elle doit être hermétique, surtout si on a ouvert la plèvre. Points en U ou surjet de catgut sur le grand pectoral, sur les 2 chefs du sterno qu'on rapproche et sur l'aponévrose.

Surjet très-serré au lin sur la peau ;

— Pansement fixé par des points de suture.

— Fermeture de la trachéotomie.

Telle est la technique que nous avons utilisée, technique simple d'ailleurs, à condition d'opérer avec soin, en faisant une *hémostase minutieuse* qui est indispensable pour que le canal puisse être vu nettement dans le fond de la plaie, tranchant par sa coloration blanc-laiteux et par son aspect moniliforme, sur les tissus avoisinants.

Au cours d'un certain nombre de nos expériences, nous avons prélevé, par ponction du canal, du chyle et nous avons fait pratiquer des examens bactériologiques et des cultures.

Nous ne ferons que signaler trois tentatives effectuées sur des chèvres : dans deux cas, la section du canal avec ouverture de la plèvre put être menée à bien, mais l'animal mourut de syncope anesthésique au cours ou

immédiatement après l'intervention. La troisième chèvre chez qui l'intervention réussit (section du canal combinée à l'ouverture de la plèvre), fut un résultat négatif : nous n'obtînmes pas de chylothorax (1).

Nous allons exposer les résultats obtenus sur nos chiens ; ils diffèrent d'ailleurs de ceux obtenus par Gabrielle. Nous essayerons de voir la cause de ces divergences. *(Voir Tableau page suivante).*

On voit, à la lecture de ce tableau, que nous avons réussi *18 interventions* sur le canal.

Le chiffre de nos expériences est plus grand mais nous avons été forcé d'éliminer un certain nombre d'échecs : sur trois chiens, nous ne pûmes, malgré une dissection soigneuse et prolongée, découvrir le canal. Cinq chiens enfin moururent sur la table ou immédiatement après l'intervention ; les numéros 23, 40 moururent lorsque, l'opération terminée, on eut fermé la plaie de trachéotomie. Le n° 41 mourut d'asphyxie, la canule mal fixée étant sortie de la trachée au cours de l'intervention. La mort du n° 34 est due à ce que, chez cet animal, nous n'avions pas fait de trachéotomie et que la plèvre fut ouverte accidentellement ; le pneumothorax est toujours mortel chez le chien lorsqu'on ne réussit pas à aveugler rapidement la brèche pleurale.

Si nous envisageons les résultats, nous sommes obligatoirement frappé par le nombre considérable d'échecs expérimentaux. Sur 18 interventions de modalités va-

---

(1) Ces expériences ont été faites au laboratoire national de recherches de l'Ecole vétérinaire d'Alfort grâce à la complaisance de M. le Pr Carre que nous tenons à assurer de notre respectueuse reconnaissance.

TABLEAU

Opération pratiquée	Chien	Date	Suites	Résultat
Section du Canal	Chien n° 10	13-11-31	Sacrifié le 24-11-31.	Pas de chyle dans les plèvres
	» n° 13	19-11-31	Resté en vie.	Rien à la ponction des plèvres.
	» n° 14	24-11-31	Mort le 26-11-32.	Rien dans les plèvres.
	» n° 47	26-2-31	Sacrifié le 18-3-32.	Rien dans les plèvres.
	» n° 48	2-3-32	Resté en vie.	Pas de vérification.
Section combinée à l'ouverture de la plèvre	Chien n° 15	28-11-31	Mort le 7-12-31.	Rien dans les plèvres.
	» n° 16	1-12-31	Mort le 3-12-31.	*Chylothorax bilatéral.* + *ascite chyleuse.*
	» n° 19	8-12-31	Mort le 10-12-31.	Pas de chyle dans les plèvres.
	» n° 26	22-12-31	Mort le 28-12-31.	Pas de chyle dans les plèvres.
	» n° 29	12-1-32	Mort le 16-1-32.	Rien dans les plèvres.
	» n° 30	15-1-32	Mort le 16-1-32.	Rien dans les plèvres.
	» n° 43	19-2-32	Mort le 21-2-32.	*Chylotorax bilatéral.*
	» n° 52	11-3-32	Chien en vie.	Rien à la ponction.
Ligature du canal	Chien n° 32	22-1-32	Chien en vie.	Ponction pleurale négative.
	» n° 37	5-2-32	Mort.	Pas de chyle dans les plèvres,
	» n° 39	10-2-32	Chien en vie.	Ponction pleurale négative.
	» n° 49	4-3-32	Mort le 7-3-32.	Pas de chyle dans les plèvres.
	» n° 51	9-3-32	Sacrifié le 18-3-32.	Rien dans les plèvres.

riées, nous n'avons obtenu que deux cas de chylothorax.

A. — Commençons par étudier les résultats des *ligatures du canal*, nous trouvons, sur cinq expériences, cinq échecs. Ces résultats doivent être comparés à ceux obtenus par Gabrielle. Gabrielle a pratiqué 18 ligatures du canal thoracique : en outre, il a, dans un cas, isolé entre deux ligatures, le segment veineux dans lequel s'implantait ce conduit.

Voici ses résultats :

1) Sept chiens sont morts très rapidement.

Chez les six premiers, Gabrielle observe une ascite chyleuse et chez l'un en plus un *chylothorax double*. Chez le septième : pas d'ascite chyleuse mais *chylothorax bilatéral*.

Dans tous ces cas ; la quantité de lymphe épanchée était considérable ; « les chylifères étaient distendus à bloc ».

L'injection du canal après la mort permit de reconnaître que les ligatures avaient bien tenu : le liquide injecté s'arrêtait à leur niveau ; il n'existait aucune voie collatérale permettant aux fluides blancs de passer dans le système de la grande veine lymphatique droite.

2) Trois chiens ont présenté, après la ligature, des troubles moins graves, ont survécu, mais ont, peut-être, été, déclare Gabrielle, sacrifiés trop tôt. Ces trois chiens, à l'autopsie, ne présentaient ni ascite chyleuse, ni chylothorax, mais *les chylifères étaient très dilatés* et les *ganglions abdominaux très congestionnés*.

3) *Neuf chiens* n'ont présenté aucune gêne du fait de la ligature. Ils ont été sacrifiés et l'autopsie a montré à Gabrielle une congestion des organes viscéraux moins intense, mais les ganglions abdominaux et thoraciques étaient volumineux.

De cet ensemble, plusieurs points sont à envisager :

1° Il est évident que n'ayant pratiqué que cinq ligatures du canal, contre dix-huit de Gabrielle, nos résultats ne peuvent avoir la même valeur. Néanmoins, au cours de nos ligatures, nous avons toujours eu soin, comme le recommande Gabrielle, de découvrir le canal thoracique sur une grande étendue et de rechercher ses branches de division ou ses affluents et de les lier.

Et pourtant, nous n'avons jamais observé ni ascite chyleuse, ni chylothorax ; plus encore, nous n'avons jamais vu de congestion viscérale ou d'hypertrophie des ganglions abdominaux et thoraciques chez les trois chiens de cette catégorie que nous avons autopsiés.

Que conclure ? Il semble que Gabrielle soit tout d'abord tombé sur une série de cas favorables (canal simple, sans anastomoses avec le système droit), ce qui explique la distension des lymphatiques, puis la rupture des chylifères aux points faibles, au niveau des plexus d'origine ou des troncs collecteurs de petit calibre entre les deux feuillets du mésentère, près de son bord intestinal : d'où ascite chyleuse. Le mécanisme du chylothorax, bien que Gabrielle n'en parle pas, doit être le même : ce sont les plexus lymphatiques d'origine de la plèvre qui se trouvent distendus et se rompent. Comment expliquer la plus grande fréquence de l'ascite chy-

leuse que du chylothorax ? Ceci nous paraît difficile. C'est une constatation à enregistrer ; elle doit être liée à des dispositions anatomiques : richesse des plexus d'origine intestinaux, pauvreté et finesse des lymphatiques de la plèvre et particulièrement de la plèvre médiastine.

Ces expériences de ligatures de Gabrielle avaient été faites, auparavant, par Collin : d'une part, sur trois chiens dont l'un mourut 48 heures après l'opération avec rupture du canal dans le thorax, d'autre part, sur deux vaches et une brebis qui, sacrifiées au bout de 24 heures, présentaient une rupture du canal et des chylifères avec infiltration chyleuse intra-mésentérique.

Nous pouvons donc conclure que la ligature du canal, expérimentalement, est dangereuse en cas de canal simple et unique ne présentant pas d'anastomoses avec les troncs lymphatiques voisins (ce qui est arrivé pour les sept chiens de Gabrielle, morts rapidement).

N'oublions pas le rôle adjuvant essentiel de l'état de réplétion du canal. Collin disait déjà : « Les animaux meurent vite si, par le fait d'une digestion active, la rupture des canaux lymphatiques se produit dès les premiers moments et donne lieu à une infiltration de chyle étendue. Ils ne meurent qu'après un délai plus ou moins long s'ils cessent de digérer et ne donnent qu'une quantité de lymphe insuffisante pour porter la distension du chylifère au degré qui opère la rupture ».

Gabrielle a également constaté que la ligature faite sur l'animal en période de digestion et chez lequel les chylifères et le canal thoracique sont remplis au maxi-

mum amène une stase lymphatique intense au niveau des organes médiastinaux et la rupture au niveau des points faibles que sont les plexus d'origine. Au contraire, la ligature faite sur un animal pris en dehors de la période digestive entraîne une poussée de lymphe moins brutale. Les lymphatiques, de petit calibre, peuvent se dilater doucement, notamment les lymphatiques mammaires et intercostaux et les quelques anastomoses grêles tendues entre la portion terminale du canal thoracique et les ganglions médiastinaux. Le rétablissement de la circulation lymphatique se fait progessivement et devient finalement parfait.

Nous verrons plus loin les déductions pathogéniques que ces expériences, faites sur le chien, permettent chez l'homme pour expliquer la genèse du chylothorax traumatique ; car la ligature a un effet identique à celui d'une compression (obturation de la lumière du canal) et la compression du canal par un segment osseux déplacé a été invoquée dans certains cas de chylothorax.

B. — Voyons maintenant rapidement le résultat des *sections simples* du canal thoracique. Nous avons fait cinq expériences qui ont toutes donné des échecs. Sauf chez le chien n° 48 où le protocole opératoire spécifie qu'après section du canal l'écoulement de lymphe avait été minime (lymphe fluide, séreuse) dans tous les autres cas le chyle avait coulé avec abondance.

L'explication de cette absence d'épanchement chyleux est assez difficile à interpréter : il n'y eut pas de fistule lymphatique post opératoire ; l'incision du cou resta

toujours sèche. Il est vraisemblable que, dans ces cinq cas, un caillot se forma rapidement sur le bout périphérique du canal et que le rétablissement de la circulation lymphatique se fit par voie collatérale.

D'ailleurs, pour nous mettre mieux dans les conditions propres de la formation du chylothorax, nous aurions dû pratiquer la section plus bas au niveau de *la portion thoracique* du canal. Nous l'avons tenté une fois, mais il est impossible, chez le chien, d'aborder les axes vasculaires prévertébraux sans ouvrir la plèvre qui est d'une minceur extrême et ne se décolle pas. De plus, on est amené à pratiquer une résection costale pour se donner du jour : la suture de cette brèche est pratiquement impossible. Enfin, le canal est relativement petit et situé entre des organes dangereux qui rendent sa dissection difficile. Il est évident que la section du canal en plein thorax déterminant un chylo-médiastin serait intéressante au point de vue expérimental. Elle nous paraît difficilement réalisable.

Force nous est donc de nous contenter des résultats négatifs fournis par la section du canal à la base du cou. Résultats qui ne sauraient nous étonner, car, en clinique humaine, la blessure opératoire du canal à la base du cou, si elle détermine une fistule cutanée, n'amène pratiquement jamais d'épanchement chyleux intra-pleural (1 seul cas de Schopf).

C. — Nous avons réservé pour la fin les *sections du canal combinées à l'ouverture du dôme pleural* ; d'une part, parce que nous avons obtenu des résultats inté-

ressants ; d'autre part, parce que, vraisemblablement, ce doit être le mécanisme le plus fréquent du chylothorax humain.

Sur huit chiens, nous avons eu deux animaux qui ont présenté un chylothorax bilatéral (la bilatéralité de l'épanchement pleural n'a rien d'étonnant chez le chien, car, chez cet animal, les deux feuillets pleuraux sont si minces que, pratiquement, les plèvres communiquent).

Chez ces deux animaux, le chylothorax s'est installé rapidement et a entraîné la mort en 38 heures. Le lendemain de l'opération, l'animal restait couché, dyspnéique, sans boire.

A l'autopsie : la suture cutanée était absolument étanche chez le chien n° 16. Mais, à l'ouverture des plèvres, *on y trouva une grande quantité de chyle* (environ 100 cc. dans chaque plèvre). On nota une infiltration chyleuse du tissu cellulo-graisseux du médiastin et à l'ouverture du péritoine une *ascite chyleuse extraordinairement abondante.*

L'autopsie du chien n° 43 montra : dans la plèvre gauche, une *pleurésie chyleuse* et, dans la plèvre droite, un *épanchement* analogue. Les deux plèvres contenaient au moins 250 cc. de chyle. Pas de chyle dans le péritoine. Plaie du cou normale.

Dans ces deux cas, il s'agissait de chiens assez grands et chez qui le canal thoracique était fortement distendu par le chyle, lors de l'opération.

Malheureusement, les chiens n'ont pu survivre suffisamment longtemps pour que nous ayons pu suivre

l'évolution clinique du chylothorax et tenter quelques essais thérapeutiques.

Ces deux faits n'en sont pas moins intéressants ; ils montrent ce qui se passe vraisemblablement dans la majorité des cas de chylothorax : *la blessure simultanée du canal et de la plèvre, l'aspiration du chyle par le vide pleural,* d'où l'abondance extrême de l'épanchement. A noter que ces chiens sont morts très rapidement tout comme ceux de Gabrielle qui, après ligature, ont fait des épanchements chyleux.

D. — Enfin, chez un certain nombre de chiens, nous avons prélevé du chyle aseptiquement au cours de l'opération et nous avons recherché si on y trouvait des microbes. Les prélèvements de chyle ont été effectués sur les chiens n° 29, 39, 43, 47, 48, 49. L'examen direct est toujours resté négatif. Le liquide ensemencé sur bouillon et sur gélose ascite n'a pas cultivé.

Il semble donc que, chez un chien en bonne santé, le chyle ne contienne pas de germes. Les expériences déjà anciennes de Porcher et Desoubry (mai 1895) sont sans nul doute à reviser ; d'ailleurs, la technique utilisée suffit à les faire rejeter.

Plus intéressante est l'expérience de Josué (*Biologie*, janvier 1895) qui, après ligature du canal thoracique (à 1 cm. 5 au dessous de son abouchement), prélève, après la mort de l'animal, de la lymphe et constate qu'il s'y trouve du bactérium coli et du staphylocoque blanc tandis que le sang reste stérile. A ce propos ; Josué discute le mécanisme de cet envahissement mi-

crobien du chyle et envisage deux hypothèses : ou bien c'est à la faveur de la distension du canal (qui était turgescent et fortement dilaté) que s'est produit l'envahissement microbien ; ou bien, il peut s'agir d'un envahissement *post-mortem*.

Chez l'un de nos chiens (le numéro 43), nous avons effectué *post-mortem* des prélèvements de lymphe dans la plèvre droite et dans la plèvre gauche. Cette lymphe s'est montrée stérile : les cultures n'ont pas poussé.

Nous nous croyons donc en droit d'affirmer que le chyle d'un chylothorax est normalement aseptique. Il y a de fortes chances pour que la présence de microbes soit due à une infection secondaire déterminée par les ponctions. Cette notion est importante ; elle justifie la tentative d'Œken, de réinjecter dans les veines du pli du coude le chyle retiré de la plèvre par ponction, pour éviter au blessé une déperdition continue de substances nutritives.

Avant d'envisager la pathogénie des cas de chylothorax que nous avons pu rassembler, nous voudrions mettre en relief le fait que le chyle, à l'intérieur de la plèvre, ne coagule pas et qu'il peut rester *incoagulable à l'extérieur*, contrairement aux données classiques. Il est sûrement excessif de vouloir se baser sur la coagulation ou l'absence de coagulation pour discriminer *les épanchements chyleux vrais des épanchements chyliformes*.

Normalement, la lymphe sortie des vaisseaux se coagule comme le sang. Mais on peut admettre pour le chylothorax *un processus analogue à celui qui est valable pour l'hémothorax*.

Le chyle coagule à coup sûr si la séreuse est infectée (obs. n° 2 de Elliott et Henry : thoracotomie, gros coagulum jaunâtre de chyle que le chirurgien croit être le poumon et qu'il réintègre dans la plèvre !) Si la séreuse n'est pas infectée, si les lésions pleurales ne sont pas trop étendues, il reste incoagulé dans la plèvre même après la mort. Il se maintient incoagulable hors de la cavité pleurale. Dietze n'obtient pas de coagulation au bout de 24 heures. Lindenberg, Handmann, Watts, Dommering, Grimault, etc... notent aussi l'incoagulabilité du liquide.

Hahn, Newmann, par contre, recueillent un liquide qui coagule sur le champ.

Un dernier phénomène reste à expliquer : l'apparition de phénomènes de shock signalés dans plusieurs observations. Fait intéressant, difficilement explicable d'ailleurs, car ces phénomènes ne s'observent pas immédiatement mais en général après un délai de vingt-quatre heures ou davantage.

Les physiologistes ont insisté depuis longtemps sur la *toxicité de la lymphe* (toxicité que le chauffage à 55° abolit).

Asher et Barbera, en 1897, ont vu que l'injection de lymphe de chien dans le bout central de la carotide interne, sur le même animal, amène des changements de la pression sanguine par excitation et paralysie du système nerveux vaso-moteur.

N'oublions pas, d'autre part que, parmi les organes séreux, *la plèvre est celui dont le pouvoir absorbant est le plus considérable,* comme l'avait démontré, par ses belles recherches, F. Magendie.

Le pouvoir absorbant de la plèvre, nous ne l'envisagerons que pour les substances qui entrent dans la composition du chyle, c'est-à-dire essentiellement pour les albuminoïdes, les graisses, les sels.

Les solutions salines sont absorbées plus ou moins rapidement, l'osmose jouant le rôle essentiel. Notons que cette absorption de solutions salines se fait par *les vaisseaux sanguins*, et non par les lymphatiques comme l'ont montré E. H. Starling et A. H. Tulby.

Les albuminoïdes (il y en a environ 5 % dans le plasma de la lymphe) sont également résorbés par la séreuse pleurale. Arloing et Dufour en 1923 ont publié les résultats de leurs études expérimentales sur les chocs pleuraux, notamment sur les chocs par première injection protéique dans la cavité pleurale du cobaye. Les réactions observées sont en fonction de la nature du produit injecté : le sérum et la peptone de muscle ne déterminent en général aucun phénomène appréciable ; le blanc d'œuf, moins bien toléré, entraîne de l'anxiété, de l'agitation, parfois des tremblements ou de petites secousses, mais c'est la caséine qui détermine les phénomènes réactionnels les plus marqués avec de violentes secousses pouvant se répéter pendant 5 minutes.

Seuls, les corps gras semblent relativement bien tolérés par la plèvre ; on sait l'usage relativement étendu que l'on fait de l'injection d'huile dans les cavités pleurales dans certaines affections pleuro-pulmonaires (huile d'olive ou huile de paraffine).

Nous voyons donc que le chyle doit être toxique pour

la plèvre. Mais pouvons-nous dire s'il s'agit d'un choc protéique vrai ou d'un choc provoqué par l'irritation chimique de la plèvre dont on connaît la vive sensibilité ? Des arguments peuvent être trouvés en faveur de l'une ou de l'autre hypothèse. Choc protéique ? Mais alors, pourquoi, dans le cas de chylothorax, les symptômes de shock sont-ils habituellement retardés : l'écoulement de chyle dans la plèvre est en règle presqu'immédiat.

Irritation chimique ? Peut-être. On sait, en effet, que lors des lavages pleuraux que l'on pratiquait autrefois dans les pleurésies purulentes ; la force de l'injection, l'abondance du liquide injecté, jouaient dans la détermination des accidents que l'on pouvait observer (épilepsie pleurale, hémiplégie). En outre, ces accidents ne survenaient parfois qu'après plusieurs semaines de lavages. S'agit-il, dans le cas de chylothorax, d'accidents d'ordre chimique ? Il est difficile d'y répondre de façon ferme.

Nous avons essayé de voir si l'injection intra-pleurale de chyle déterminait un choc et dans quelles conditions elle le déterminait.

Nous avons donc effectué, sur deux chiens, l'expérience suivante :

Premier chien : anesthésie au chloralose. Découverte du canal thoracique à la base du cou. Introduction d'une canule métallique fine dans le bout central du canal. L'opération a été faite aseptiquement, sans perte de sang. On recueille du chyle (abondant ; car l'animal était en période de digestion). Après avoir recueilli une

quantité suffisante de chyle, 30 cc., nous avons injecté ce chyle dans la plèvre gauche après avoir mis en marche le cylindre enregistreur où venait s'inscrire la tension artérielle du chien, prise à l'artère fémorale.

Nous n'avons pas jugé utile de reproduire le tracé obtenu ; l'injection du chyle n'a pas amené d'hypotension artérielle ; une légère hypertension a été au contraire observée.

Par contre, la seconde tentative a été beaucoup plus démonstrative. Après avoir recueilli du chyle au niveau du canal thoracique, nous avons ponctionné la plèvre. Sur notre aiguille, nous avions branché un manometre ; ayant constaté une dénivellation entre les deux niveaux d'eau du manomètre, nous pouvions affirmer que l'aiguille était bien dans la plèvre (Notre première expérience pouvait être entachée d'erreur : nous n'avions pu contrôler si l'aiguille était bien dans la plèvre et il est possible que nous ayons injecté le chyle soit dans les muscles intercostaux, soit dans le poumon).

Après avoir ainsi vérifié la mise en place de l'aiguille, nous avons injecté *25 cc. de chyle*. L'injection a été faite un certain temps après la piqûre de la plèvre de façon à éliminer l'action de la simple piqûre pleurale sur le tracé de tension artérielle.

Nous avons obtenu, quelques minutes après l'injection de chyle, une baisse notable de la tension artérielle qu'on peut lire sur le tracé que nous reproduisons.

← Ponction
Solvable

Injection
de chyle
1566

← Injection
de chyle
⊏ LC


Pression
abdominale

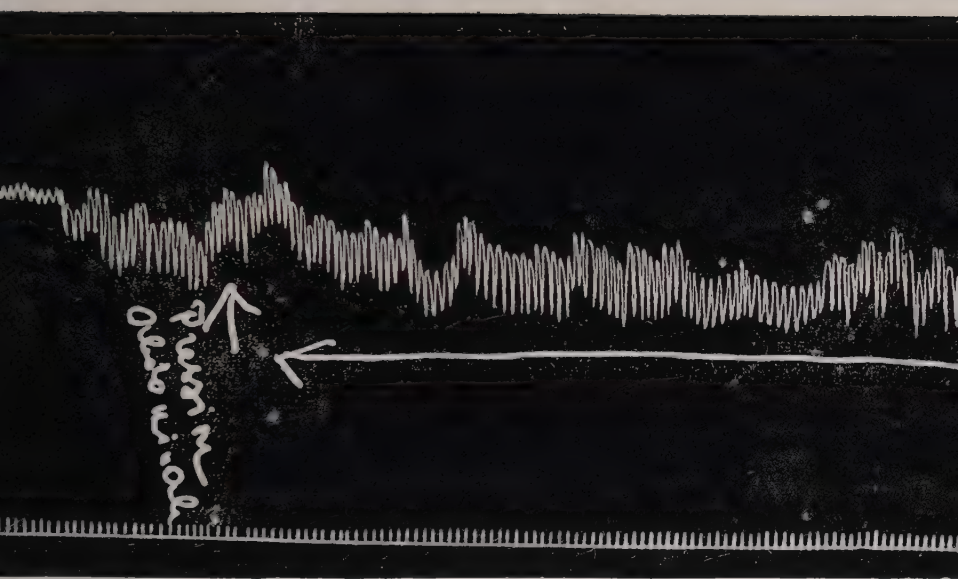
Pressure
Oxido nitrale

RÉSUMÉ DES DONNÉES EXPÉRIMENTALES CONCLUSIONS SUR LA PATHOGÉNIE

1° L'échec expérimental des *ligatures simples* du canal ne saurait nous étonner. La ligature, pour réussir, nécessite des conditions anatomiques spéciales : canal unique non dédoublé, voies collatérales inexistantes. Ceci nous explique que dans les blessures opératoires du canal thoracique à la base du cou, la ligature du bout périphérique du canal ait été préconisée (Lecène, Fredet) et reconnue pratiquement sans danger.

Pour réussir, il ne faudrait pas une simple ligature mais une compression large bloquant les voies de dérivation collatérale. C'est ainsi que Schultz observe un chylothorax par goitre plongeant rétro-sternal et que nombreuses sont les observations de chylothorax non traumatiques dus à des compressions du canal par un néoplasme ou par la tuberculose des ganglions du médiastin.

La compression du canal a été invoquée toutefois, rappelons-le, par Smith, pour expliquer l'épanchement chyleux rétro-péritonéal observé chez le président Garfield.

2° L'échec des sections simples du canal n'est pas

surprenant ; Weischer a fait, il y a déjà longtemps, des expériences intéressantes sur les animaux et a démontré que les plaies petites du canal thoracique se cicatrisent rapidement ; Spinola et Boegehold avaient déjà signalé ce point important et remarqué le mécanisme de l'oblitération par le caillot fibrineux. Deux facteurs interviennent pour favoriser la formation du caillot : d'une part, la dérivation de la lymphe, d'autre part, la contraction des parois vasculaires. Ceci nous explique que, dans la plupart des cas, une section du canal s'oblitère aisément s'il existe des voies collatérales de dérivation.

De plus, les sections que nous avons réalisées ont toujours été des *sections nettes* et non pas ces *véritables dislocations* que créent les agents traumatisants habituels et en particulier les projectiles d'armes à feu.

3° En ce qui concerne les sections du canal combinées à l'ouverture de la plèvre, nous ferons remarquer que le fait d'avoir obtenu seulement 2 résultats positifs sur un total de 8 opérations se comprend aisément. Il faut tenir compte : de la *lymphostase spontanée,* de la *fermeture probable de la plèvre* (accolement des lèvres de la fente pleurale) qui sont peut-être responsables des échecs sans compter que la section du canal, nous l'avons dit, ne pouvait être réalisée dans le thorax. Une section transpleurale du canal ou un abouchement direct du canal dans la plèvre nous aurait sans nul doute fourni des résultats tout différents.

Que conclure de cet exposé expérimental?

Il faut *envisager séparément les chylothorax fermés, les chylothorax par lésion ouverte.*

A. — Les chylothorax par lésion ouverte

Le mécanisme est simple : une balle, une lame de couteau viennent blesser ou sectionner le canal au niveau de la base du cou ; c'est en effet dans le creux sus-claviculaire que le canal est le plus atteignable ; il y est moins protégé que dans le thorax où des organes essentiels l'environnent et rendent sa blessure isolée difficile.

Presque toujours en même temps que le canal, le dôme pleural se trouve blessé (Bohne (obs. 2), Elliott et Henry (obs. 2), Stephen Watts). Le vide intra-pleural aspire le chyle qui se déverse dans la plèvre. Les rapports anatomiques du canal et de la plèvre gauche expliquent qu'il s'agit dans tous ces cas d'un épanchement gauche. C'est exceptionnellement (2 cas), que le canal se trouve atteint dans sa partie thoracique. Chez ces deux blessés (Dietze, Drey), on observe un chylothorax droit. Il faut donc admettre que le canal a été blessé relativement bas au-dessous des crosses vasculaires, zone où il contracte des rapports intimes avec le cul-de-sac inter-azygo-œsophagien.

Nous ne ferons que signaler la possibilité d'épanchements bilatéraux. Nous les expliquerons plus loin.

B. — Les chylothorax par traumatisme fermé

Deux éventualités sont à envisager :

1° la rupture *est liée à une lésion du squelette* ;

2° la rupture se produit sans lésion squelettique, *rupture par éclatement ou rupture par contre-coup.*

Nous étudierons séparément :

— *la rupture du conduit* ;

— *la façon dont le chyle se déverse dans la plèvre.*

1° Rupture liée à une lésion du squelette

Elle se conçoit aisément lorsqu'il y a fracture du rachis, plus difficilement lorsqu'il y a fracture des côtes ou fracture de la clavicule gauche. Nous avons vu, nous n'y reviendrons pas, au chapitre de l'étiologie, les cas indiscutables où une fracture du rachis avait déterminé par le déplacement de l'un des fragments une rupture du canal (Krabbel, Hahn, Legg, Bohne, Etienne).

Dans deux cas seulement (Hahn, Etienne), l'autopsie montre une déchirure de la plèvre au voisinage de la rupture.

Le mécanisme du chylothorax est alors évident : le canal est sectionné, la plèvre déchirée. Le vide pleural aspire le chyle : un épanchement chyleux se constitue. Il s'est agi toujours d'un chylothorax *droit*, car la section du canal *était basse* (dernières vertèbres dorsales) et c'est, comme nous l'avons vu, la plèvre droite qui, par son cul-de-sac médiastinal, se trouve à ce niveau directement en rapport avec le canal. La section basse du canal est due aux rapports mêmes de ce conduit qui se trouve directement au contact de la face antérieure des corps vertébraux à partir de la Ve vertèbre dorsale.

Quant à la section du canal par fracture de côte, elle

est possible ; Lindström a pu la vérifier dans son observation, mais elle est certainement très rare.

L'existence d'une rupture du canal par fracture de la clavicule n'est pas démontrée.

Les côtes, la clavicule gauche sont loin du canal, comme nous l'avons vu à la description anatomique, ce qui explique que des fractures de ces os soient rarement en cause ; car, pour atteindre le canal, il faudrait un déplacement considérable des segments osseux, déplacement qui entraînerait de gros délabrements vasculaires, presque toujours mortels.

2° **La rupture par éclatement** (*rupture par contre-coup*).

C'est sans nul doute le mécanisme le plus souvent observé. Chez la plupart de ces blessés qui ont subi une violente contusion du thorax, on ne décèle aucune lésion osseuse. Force est donc d'admettre un éclatement du canal. Cette théorie, formulée pour la première fois par Kirchner, a été reprise bien souvent par la suite.

Kirchner admet *un effet de contre-coup* analogue à celui qui déterminerait la rupture de *l'artère méningée moyenne* dans les traumatismes du crâne.

Notre Maître, le Pr Lenormant, a très clairement exposé ce mécanisme de rupture.

« La pression est normalement élevée dans le canal thoracique ; lorsqu'on lie ce canal, on le voit se distendre en amont parfois jusqu'à se rompre. On comprend donc que, sous l'influence de l'hypertension résultant de la compression du thorax, il puisse éclater, surtout si les efforts et les cris du blessé au moment

de l'accident viennent encore augmenter cette tension exagérée (Zezas). Mais il est une condition spéciale qui doit intervenir souvent pour faciliter cet éclatement. C'est pendant la période de digestion que les lymphatiques sont gorgés de chyle et que la pression est la plus élevée ; c'est donc dans cette période que le canal thoracique a le plus de chances de se rompre sous l'action d'un traumatisme. »

On comprend que, sous l'effet d'une forte *pression antéro-postérieure* du thorax, combinée à la brusque *traction latérale* subie par les organes accolés à la paroi postérieure du thorax, le canal se rompe surtout lorsqu'il est à l'état de *réplétion*.

Certains auteurs comme Handmann, Œken, Lindenberg, Port, font intervenir en plus *l'hyperextension* du rachis, Grimault, lui aussi, est partisan de cette hypothèse. « Le thorax, en ce cas, s'étire au maximum, la colonne vertébrale s'incurve fortement en arrière ; il en résulte une distension du canal thoracique qui éclate facilement s'il contient du liquide sous tension. Il se peut aussi que le déplacement brusque du canal arrache ses collecteurs latéraux et cela d'autant plus facilement qu'ils sont gorgés de chyle. »

Port voit dans cette hyperextension du tronc une explication du siège de la rupture. « En effet, dit-il, ce sera au niveau de l'angulation maxima du rachis que le canal sera le plus fortement tiraillé : c'est donc au niveau de la charnière dorso-lombaire, c'est-à-dire au voisinage de la 12e vertèbre dorsale, que siégera le plus souvent la rupture ».

Il n'en reste pas moins à expliquer comment le canal peut se rompre alors que ses deux vaisseaux satellites demeurent intacts : à cet égard, la lecture des observations, même les plus détaillées, ne nous renseigne guère.

Aussi faut-il, pour admettre cette possibilité de rupture par éclatement, se rappeler la physiologie du canal et la façon dont s'y fait la circulation du chyle.

Nous rappellerons que la cause principale de la circulation de la lymphe est la « vis a tergo ». Si en effet on lie un vaisseau lymphatique, le segment situé en amont se gonfle jusqu'à se rompre, tandis que le segment situé en aval s'affaisse.

A côté de ce facteur principal, il en existe d'autres, accessoires : l'inspiration qui agit sur le cours de la lymphe du canal thoracique comme sur celui des grosses veines de la base du cou ; la poussée abdominale : quand le diaphragme s'abaisse, il comprime les viscères abdominaux : cette compression se transmet à la citerne de Pecquet qui se vide plus ou moins complètement.

Tous ces faits démontrent l'analogie qu'il y a entre le cours du sang veineux et celui de la lymphe. Ce sont les mêmes influences qui s'exercent sur l'un et sur l'autre. Cette analogie est rendue plus complète par l'existence d'un même dispositif anatomique, les valvules, qui empêchent le reflux du courant. Mais on note cependant une différence : le degré de réplétion du canal thoracique dépend de l'état d'activité ou de repos des chylifères de l'intestin grêle. C'est dire que le canal

sera distendu après le repas, alors qu'il est petit et difficile à trouver chez le sujet à jeun.

La pression dans le canal thoracique est normalement élevée : 11 mm. de Hg. d'après Lee. Mais cette pression, comme le flux de chyle, augmente d'intensité pendant la digestion. C'est donc à ce moment *où il est gonflé au maximum* que le canal a le plus de chances de se rompre.

Le rôle de la compression du thorax dans la rupture du canal est certainement considérable. Camus, dans sa thèse, a montré par des tracés qu'une compression de l'abdomen entraîne une notable augmentation de la pression à l'intérieur du canal.

Lee a repris l'étude de ces variations de la pression dans le canal et il a montré par de nombreux tracés pris sur des chiens qu'elles reproduisaient fidèlement les variations de la pression intra-thoracique surtout pour ses valeurs élevées.

On a invoqué, comme le dit Port, pour la rupture du canal le mécanisme généralement admis pour expliquer la rupture des gros troncs vasculaires et la rupture du cœur. Le canal se romprait par *surdistension* (les valvules empêchant le reflux) comme un ballon trop rempli de liquide.

3° Comment le chyle se déverse-t-il dans la plèvre ?

C'est là un problème impossible à résoudre de façon définitive. A côté des cas évidents où l'autopsie a permis de retrouver une déchirure de la plèvre, il en est d'autres

où un examen soigneux n'a permis de découvrir aucune lésion pleurale.

Le chyle peut-il filtrer à travers la plèvre ? Nous ne le croyons pas. Certains auteurs pourtant admettaient la filtration du chyle, filtration favorisée, disaient-ils, par l'aspiration produite par le vide pleural et par les stomates de la plèvre : nous avons vu qu'à l'heure actuelle l'existence des stomates n'était plus admise.

Mais comment expliquer les chylothorax bilatéraux ? Hammesfahr et d'autres chirurgiens admettaient qu'il y avait d'abord « chylo-médiastin » puis que, de là, le chyle filtrait dans les deux plèvres. Il est évident qu'il est difficile d'admettre une rupture simultanée des deux plèvres. Mais, par ailleurs, nous venons de dire que la filtration du chyle à travers la séreuse pleurale était impossible. Pourrait-on penser qu'à la suite de la rupture du canal, du tissu cicatriciel vient enserrer le bout inférieur, entraînant une compression du canal, d'où : reflux et rupture des lymphatiques d'origine de la plèvre ? Ceci n'est qu'une hypothèse, peu satisfaisante d'ailleurs, il n'en faut pas moins retenir que si la déchirure de la plève ne paraît pas indispensable, elle doit néanmoins exister dans la grande majorité des cas et que lorsqu'à l'autopsie les chirurgiens n'ont rien remarqué d'anormal, c'est que la déchirure était ou trop petite ou même déjà cicatrisée.

Retenons encore que *le siège* de l'épanchement nous fournit des renseignements sur *le niveau de la rupture* du canal : un épanchement droit (cas le plus fréquent dans les chylothorax par lésion fermée) correspond à

une rupture du canal au-dessous de la 5e vertèbre dorsale ; un épanchement gauche (éventualité la plus fréquente dans les chylothorax par lésion ouverte) correspond à une section haute du canal (segment thoracique supérieur ou segment cervical).

PRONOSTIC

Le pronostic du chylothorax est grave puisque sur 42 cas que nous avons pu rassembler dans la littérature, on compte 17 morts contre 25 guérisons soit plus de 40 % de morts.

Si nous regardons de plus près les résultats, nous trouvons, pour les chylothorax par traumatisme fermé, 13 cas mortels (Quincke, von Thaden, Krabbel, Hahn, Legg, Coelen, Lindström, Bohne, Œken, Malone et Wardrop, Etienne, Andrews, Lenormant) soit à peu près 42 % ; pour les chylothorax par lésion ouverte 4 morts (Bohne (obs. 2), Elliott et Henry (obs. 2), Watts, Schopf), soit 36 % environ.

Le chylothorax par traumatisme fermé est donc plus grave que le chylothorax par lésion ouverte.

Mais si nous étudions, dans tous ces cas qui se sont terminés par un exitus, la cause même de la mort, nous voyons que, dans plusieurs d'entre eux, la gravité des lésions associées suffit à l'expliquer sans avoir besoin de faire intervenir l'épanchement chyleux lui-même.

Le blessé de Quincke qui était un éthylique avéré, présentait de multiples fractures de côtes : il mourut en 19 jours de collapsus cardiaque.

L'enfant autopsié par Cœlen avait de grosses lésions pulmonaires : arrachement d'une bronche souche, grosse attrition du poumon.

Le blessé de Bohne avait une fracture du rachis avec section de la moelle et des fractures multiples de côtes : l'autopsie révéla en outre un éclatement du foie, une rupture du diaphragme et une déchirure incomplète de l'aorte. La mort était survenue en 3 jours.

Chez ces 3 blessés, la mort ne peut pas être attribuée à la rupture du canal thoracique.

Il nous faut aussi éliminer les cas de Krabbel et Legg où l'issue fatale est due à l'absence de thérapeutique : aucun de ces deux blessés ne fut ponctionné : ils sont tous deux morts d'asphyxie.

Ayant ainsi défalqué 5 cas, il nous en reste *huit* où l'on peut affirmer que la mort est due à l'épanchement de chyle (von Thaden, Hahn, Lindström, Œken, Malone et Wardrop, Etienne, Andrews, Lenormant). Il est difficile de dire si ces blessés sont morts d'asphyxie par compression du poumon et du cœur ou d'inanition causée par l'excessive déperdition de chyle. Néanmoins, il semble qu'on puisse ranger dans les morts par inanition : le blessé de *von Thaden* qui meurt au bout de 19 jours après évacuation de 10 litres de chyle ; *celui de Hahn* qui s'éteint après 1 mois 1/2 : on lui avait retiré près de 30 litres de chyle ; ce blessé était devenu d'une maigreur squelettique ; le blessé de *Lindström* chez qui on évacue en une semaine 12 litres de chyle : son état était si grave qu'on tenta en désespoir de cause une thoracotomie dont il ne put faire les frais (mort en

15 jours) ; le blessé d'*Œken* qui meurt le quatorzième jour après que de multiples ponctions eussent évacué 20 litres de chyle ; celui de *Malone et Wardrop* qui succombe le 24e jour après évacuation du chiffre fantastique de 45 litres de liquide ; le blessé d'*Andrews* qui meurt le quinzième jour ; on avait retiré 11 litres de chyle environ ; et enfin la malade de notre Maître le Pr *Lenormant*, qui succombe au bout de 3 mois et chez qui on avait évacué 37 litres de chyle.

Etienne, dans son observation, attribue la mort de son malade, au collapsus cardiaque : en effet, l'épanchement ne se reproduisait que lentement, l'état du blessé semblait s'améliorer lorsqu'il fut pris subitement un soir d'un violent accès d'apnée et mourut en quelques minutes d'insuffisance cardiaque aiguë.

Il est probable d'ailleurs que ces deux facteurs : *inanition, collapsus cardiaque*, s'intriquent et jouent chacun leur rôle dans le déterminisme des accidents mortels.

Si maintenant nous étudions les chylothorax par lésion ouverte, nous voyons le blessé d'Elliott et Henry succomber à une infection virulente de son épanchement (association streptocoque et anaérobies). La malade de Schopf avait subi une grave intervention chirurgicale et l'existence d'un chylothorax qui fut une découverte d'autopsie ne paraît pas suffire à lui seul à expliquer le décès.

Dans les deux autres cas (Bohne, Watts), c'est la déperdition de chyle (plus de 15 litres chez l'homme de Watts) qui a entraîné la mort.

Nous voyons que, chez l'homme, la cicatrisation spontanée du canal est possible, mais la guérison ne peut se maintenir que s'il existe des voies collatérales permettant le rétablissement de la circulation du chyle : or, dans les chylothorax par traumatisme fermé ayant entraîné la mort, il s'est agi dans l'immense majorité des cas de chylothorax droits donc vraisemblablement de rupture basse du canal. Au contraire, les guérisons concernent un nombre relativement important d'épanchements gauches, c'est-à-dire de ruptures hautes du canal. Peut-être pouvons-nous en déduire qu'un chylothorax gauche est moins grave qu'un épanchement droit du fait même qu'une rupture haute permet plus facilement le rétablissement de la circulation collatérale. Remarquons toutefois que ces données ne concordent pas avec les notions d'anatomie que nous avons exposées : nous avons insisté sur la fréquence de *dédoublements insulaires* du canal dans sa portion sous azygo-aortique. Une rupture basse devrait théoriquement être moins grave qu'une rupture haute, le traumatisme pouvant respecter certaines de ces branches qui permettraient ultérieurement le rétablissement du cours du chyle.

Quoi qu'il en soit le rétablissement de la circulation du chyle est susceptible de s'effectuer dans un certain nombre de cas. Faut-il admettre l'hypothèse d'Henry Gabrielle ? Cet auteur constatant que la ligature expérimentale du canal n'amène pas fatalement la mort (9 chiens survécurent sur 19) conclut son étude par ces mots : « Ces notions expérimentales peuvent servir pour expliquer certains faits cliniques observés chez l'homme.

On comprend que la ligature du canal thoracique, à la suite de blessures traumatiques ou chirurgicales, ne s'accompagne que rarement de troubles mortels, que la thrombose du canal lui-même ou de la veine sous-clavière à son embouchure ne soit pas forcément suivie d'ascite chyleuse ou de chylothorax. Le rôle physiologique de la lymphe est important, mais elle n'a pas besoin de gros vaisseaux pour être transportée des organes aux veines ; il semble même que les voies de la lymphe soient normalement plus grandes qu'il n'est nécessaire pour le travail à fournir dans un temps déterminé. Beaucoup d'entre elles inutilisées à l'ordinaire sont susceptibles de se développer en cas de besoin et de suppléer celles qui disparaissent pour une raison quelconque ».

Mais pour intéressantes qu'elles soient, ces notions ne peuvent pas nous permettre de poser un pronostic en présence d'un chylothorax. Sur quels éléments d'ordre clinique peut-on se baser ?

L'abondance de l'épanchement ? Ce n'est pas un symptôme de valeur. Si, en effet, les chylothorax avec épanchement minime (Hennsen, Handmann (obs. 1), Mutermilch, Paître) évoluent rapidement vers la guérison, on peut voir des épanchements importants (Riese, Lindenberg, Grimault) comporter aussi un pronostic favorable.

La date d'apparition de l'épanchement ? Elle ne semble pas être un élément ayant quelque valeur pronostique, Des épanchements apparus précocement guérissent parfaitement (Paître) et d'autres d'apparition tardive ont

également une évolution favorable (Lindenfeld, Grimault).

Plus importante nous semble être la *reproduction rapide* de l'épanchement (Hahn, Œken, Malone et Wardrop, Lenormant, etc...). Cette reproduction prouve en effet que la plaie du canal ne cicatrise pas et que les dérivations collatérales n'ont pas de tendance à s'établir.

Mais est-ce un criterium absolu ? Non pas puisque, dans certains cas, dans l'observation de Grimault, par exemple, on évacue 12 litres de chyle en quelques jours et le blessé guérit.

Par ailleurs, il faut tenir compte du fait que l'augmentation de l'épanchement peut être due à un certain moment, non plus à l'irruption de chyle dans la plèvre mais *à un liquide de réaction pleurale.* Ceci nous amène à voir si l'examen du liquide peut être de quelque secours pour porter un pronostic.

Ces examens n'ont jamais été pratiqués systématiquement.

Certains caractères physiques du liquide seraient à étudier et à suivre au cours de ponctions successives : ainsi la *densité* qui baisserait si du liquide de dilution pleurale venait se surajouter au chyle. Mais surtout l'examen chimique pourrait nous donner quelques renseignements et nous permettre de dire si le canal thoracique « saigne » encore dans la plèvre.

La recherche et le dosage *du sucre* ont leur intérêt : on sait que le glucose disparaît rapidement de la lymphe abandonnée à elle-même. L'absence de sucre

dans l'épanchement signifierait donc que le chyle a cessé de se déverser dans la plèvre et serait un élément de pronostic favorable. La recherche du sucre parfaitetement anodine serait préférable à l'épreuve de Strauss « épreuve du beurre », qui a l'inconvénient d'augmenter l'abondance de la production de chyle.

Signalons enfin qu'il serait intéressant de vérifier si l'absorption d'une *graisse colorée* au bleu de méthylène colore le chyle : on aurait là un moyen sûr de voir si le canal thoracique continue à déverser son contenu dans la plèvre.

TRAITEMENT

Il ne faut pas oublier qu'un blessé porteur d'un chylothorax est exposé à un double danger ; l'abondance de l'épanchement risque de déterminer des phénomènes de compression mortels et si on l'évacue, la persistance de l'écoulement de chyle peut tuer le blessé par inanition. C'est ce double écueil qui fait précisément la difficulté du traitement du chylothorax traumatique. Les règles de ce traitement restent encore à établir.

Nous allons essayer de présenter aussi clairement que possible les quelques données thérapeutiques qui se dégagent de la lecture des observations cliniques. Dans un premier paragraphe, nous ferons un bref rappel des différents traitements utilisés ; dans le second paragraphe, nous préciserons les indications thérapeutiques qui nous paraissent les plus logiques et les meilleures.

A. — Analyse des traitements mis en œuvre dans les chylothorax traumatiques

Ils peuvent se ramener à cinq variétés :

1° Cas où, par suite d'une double erreur diagnostique

et thérapeutique, on s'est borné à l'abstention pure et simple (absence de traitement actif) ;

2° Cas traités par la ponction évacuatrice ;

3° Cas où l'on a installé un système d'aspiration spécial, siphonage à la Bulau ;

4° Cas où l'on a fait une thoracotomie ;

5° Cas où l'on a associé les deux méthodes, ponctions et thoracotomie (la thoracotomie succédant aux ponctions).

Nous envisagerons successivement ces différents traitements puis, dans un chapitre d'ensemble, nous tracerons une comparaison de leurs résultats respectifs.

1) **Cas sans traitement actif.**

Il y en a *quatre* : ceux de Krabbel, Legg, l'observation n° 1 de Bohne et le blessé de Most (Nous éliminons le cas de Cœlen où la mort presqu'immédiate ne permit aucun traitement et celui de Shopf où le diagnostic ne fut pas fait).

Krabbel trouve le 5e jour son blessé dans un état inquiétant : épanchement considérable, dyspnée intense, cyanose de la face, pouls petit et rapide. « Mais, nous dit-il, étant donné mon diagnostic d'hémo-pneumothorax, je ne croyais pas utile de faire à ce blessé en état de collapsus une ponction. De plus, je craignais de provoquer un nouveau saignement par la brusque décompression qui en résulterait ». Il temporise et attend tant et si bien que quelques heures plus tard son *blessé meurt d'asphyxie*. Il trouve 6 litres de liquide blanc laiteux dans la plèvre droite. Il eut été vraiment simple et ano-

din de se renseigner par une ponction exploratrice sur la nature de l'épanchement dont l'aspect aurait permis le diagnostic de chylothorax ; l'évacuation du liquide aurait donné au blessé quelques chances de guérison !

Legg, lui aussi, ne ponctionne pas son blessé qui meurt de phénomènes de compression : 3 litres de chyle sont découverts dans la plèvre.

Bohne (obs. 1), croyant à un hémothorax, ne songe pas à ponctionner : son blessé meurt ; l'autopsie montre 1 l. 500 de chyle dans la plèvre.

Dans le cas de Most, l'existence d'une fistule cutanée permettant à l'épanchement de s'évacuer au dehors avait rendu inutile la ponction.

2) Cas traités par la ponction.

Nous mettrons tout de suite à part les observations de Hennsen et de Handmann (obs. 1) où on ne fit qu'une seule ponction. Cette ponction semble avoir été une simple ponction exploratrice : Handmann ne retire que quelques seringues de liquide.

Dans ces deux cas qui ont évolué rapidement vers la guérison, il s'agissait d'épanchements peu abondants.

La ponction évacuatrice a été l'opération la plus souvent pratiquée. La plupart des auteurs estiment que la ponction ne doit être faite qu'en cas de nécessité impérieuse, lorsqu'on constate une dyspnée violente ou un gros déplacement des organes. Dietze, Zesas et Frohmann ont insisté sur le fait que la ponction évacuatrice produit dans la cavité pleurale une pression négative qui attire hors du canal thoracique une nouvelle quan-

tité de lympho et cela au moment même où le caillot est peut-être en voie de formation et où l'épanchement agit comme un tampon sur les parois du canal thoracique lésé. Grimault pense aussi « qu'il faut avoir la main forcée par les accidents dyspnéiques, ne faire *que des ponctions de nécessité* et renouveler celles-ci le plus rarement possible ».

Quincke, von Thaden, Kirchner, Wiesinger, Hahn, Handmann (obs. 2), Mutermilch, Langbein, Newman, Dommering, Œken, Slajner, Lindenfeld, Malone et Wardrop, Ulrich, Lindenberg, Grimault, Etienne, Andrews, Paitre, Dietze, Bohne (obs. 2), Frohmann, Watts, ont utilisé la ponction de la plèvre, soit 24 cas qui furent traités par la *ponction évacuatrice.*

Il faut signaler ici *le nombre de ponctions* pratiquées et la quantité de chyle évacué :

Quincke	fait	3	ponctions et	retire	5	lit. de chyle ;
von Thaden	»	3	»	»	10	»
Kirchner	»	1	»	»	1	»
Hahn	»	10	»	»	30	»
Handmann (obs. 1)		3	»	»	3	»
Langbein	»	3	»	»	2,8	»
Newmann	»	7	»	»	18	»
Dommering	»	3	»	»	3	»
Œken	»	10	»	»	22	»
Slajner	»	2	»	»	3l100	»
Lindenfeld	»	6	»	»	6l500	»
Malone et Wardrop		13	»	»	45	»
Ulrich	»	5	»	»	18l25	»

Lindenberg	»	7	»	»	10'60	»
Grimault	»	3	»	»	12	»
Etienne	»	5	»	»	11	»
Andrews	»	4	»	»	11	»
Paître	»	1	»	»	300	cent. cubes
Dietze	»	8	»	»	27	»
Bohne (obs. 2)	»	2	»	»	4	»
Frohmann	»	2	»	»	6	»
Watts	»	2	»	»	4	»

Les observations de Mutermilch et Wiesinger ne nous renseignent pas sur la quantité de chyle évacuée.

Nous ne reviendrons pas sur la reproduction extraordinairement rapide de ces épanchements de chyle, mais nous allons voir *leurs résultats.*

Pour cette étude, nous mettons tout de suite à part les simples ponctions exploratrices : Hennsen, Handmann (obs. 1) qui ont suffi à amener la guérison des 2 blessés.

Parmi les ponctions évacuatrices, nous trouvons :

9 morts : (Quincke, von Thaden, Hahn, Œken, Malone et Wardrop, Etienne, Andrews, Bohne (obs. 2) et Stephen Watts.

13 guérisons : (Kirchner, Handmann (obs. 2), Langbein, Newman, Dommering, Slajner, Lindenfeld, Ulrich Lindenberg, Grimault, Paître, Dietze, Frohmann).

Sur les 9 cas qui se sont terminés par une issue fatale, on compte 7 chylothorax par traumatisme fermé et 2 chylothorax par lésion ouverte.

Aux 13 cas de guérison, nous devons ajouter les cas

de Mutermilch et de Wiesinger ; ces deux auteurs ne nous renseignent pas sur la quantité évacuée ni sur le nombre de ponctions ; mais leurs blessés ont tous deux guéri. Ce qui porte *à 15* le total des guérisons de chylothorax traités par ponction évacuatrice.

3° Cas traités par le siphonage (*aspiration par siphon de Bulau*)

Plusieurs chirurgiens ont eu recours à l'aspiration continue de l'épanchement chyleux au moyen d'appareils spéciaux (trocart de Bulau avec siphonage).

Pratique illogique au suprême degré puisque, d'une part, on rétablit le vide pleural et que, d'autre part, on supprime le rôle de contre-pression joué par l'épanchement.

Hammesfahr installe d'emblée un siphonage de la plèvre gauche de son blessé et évacue ainsi 3 litres de chyle en 24 heures. Au bout de ce laps de temps, il retire l'appareil. L'épanchement ne se reproduit plus.

Riese commence par ponctionner son malade tous les jours, puis il installe un drainage à demeure : le blessé guérit après évacuation de 24 litres de chyle en 13 jours.

Derganz retire 2 litres de chyle par deux ponctions successives puis utilise la méthode de Bulau : le siphonage laisse écouler 2 litres de chyle.

En résumé, à l'exception d'Hammesfahr qui siphone d'emblée la plèvre, Riese et Derganz, eux, n'ont recours au siphonage qu'après deux ou trois ponctions évacuatrices préalables.

4° Cas traités par thoracotomie

Port fait d'emblée une thoracotomie avec résection costale (7e côte) et guérit son malade.

Léo Drey croyant à une pleurésie purulente (liquide blanchâtre, fièvre), incise son blessé et obtient un succès.

Même erreur d'Elliott et Henry qui, le 7e jour, font une pleurotomie et évacuent 2 l. 500 de liquide : ce liquide l'examen bactériologique le montre stérile ; aussi, le lendemain, Elliott et Henry referment l'incision thoracique qu'ils sont d'ailleurs obligés de rouvrir le 11e jour par suite d'une infection secondaire. Ce blessé guérit parfaitement.

Nous ne réunissons ainsi que 3 cas de thoracotomie faite d'emblée ; et encore, Port est-il le seul à avoir pratiqué systématiquement, après un diagnostic sûr de chylothorax, l'ouverture chirurgicale de la plèvre.

Leo Drey, Elliott et Henry font une thoracotomie d'emblée, mais sur une erreur de diagnostic due à l'absence d'examen histo-chimique du liquide pleural.

Ces trois cas sont d'ailleurs 3 succès à noter à l'actif de la méthode.

5° Cas traités par ponctions et thoracotomie

Ce sont les cas de Lindström et du Professeur Lenormant.

Lindström pratique de multiples ponctions et évacue en une semaine 11 l.750 de chyle. Mais les forces du malade déclinant de jour en jour, il se décide en désespoir

de cause, à pratiquer une thoracotomie, « dernière chance de salut ».

Le blessé opéré dans un état d'affaiblissement extrême ne put supporter l'intervention et mourut dans la nuit qui suivit.

Notre maître, le Professeur Lenormant, est appelé auprès de Madame D... après que le médecin traitant eut retiré par ponction 37 litres de chyle en un mois et demi. Les dernières ponctions étaient devenues très difficiles (écoulement intermittent — liquide plus épais ayant tendance à coaguler — le 1er juin, il avait fallu un double trocart pour retirer du liquide), aussi le professeur Lenormant proposa-t-il une pleurotomie. Celle-ci faite, le lendemain, permit d'évacuer 1500 gr. de chyle environ. L'état de la malade satisfaisant pendant les premiers jours, s'aggrava subitement le 6e jour, en même temps que se manifestait un épanchement pleural du côté opposé (côté droit). 2 ponctions évacuèrent de la plèvre droite 800 cc. de liquide chyleux, mais mélangé de liquide séro-fibrineux. L'état général ne s'améliora pas. Une troisième ponction de la plèvre droite retira 200 cc. de liquide séreux citrin. La malade mourut 12 jours après l'opération.

Sur ces 2 cas, nous avons donc 2 morts.

Il est bien entendu que nous ne pouvons compter, comme thoracotomie, les thoracotomies de drainage pratiquées plusieurs fois en raison de la suppuration de l'épanchement (Elliott et Henry (obs. n° 2), Riese, Drey, Spaccialbello). Nous rappellerons néanmoins brièvement l'observation n° 2 d'Elliott et Henry qui est inté-

ressante à plusieurs points de vue : infection très rapide de l'épanchement — erreur de technique au cours de l'intervention — drainage malencontreux.

Chez leur second blessé, Elliott et Henry avaient reconnu l'existence d'un chylothorax, mais il y eut rapidement infection de l'épanchement, ce qui nécessita une thoracotomie. La plèvre dont on avait retiré la veille 2 l. 800 par ponction, renfermait encore 1 l. 200 de chyle. Le chirurgien trouva en outre dans la plèvre une masse jaunâtre : il crut que c'était le poumon prolabé et le réintégra soigneusement dans la cavité pleurale (c'était en réalité un gros caillot de chyle !) L'opéré succomba le onzième jour. On avait installé (ceci est à noter) le 9e jour, *un drainage étanche avec aspiration*, grâce auquel le chyle s'écoulait en abondance. On mettait ainsi le blessé dans les plus mauvaises conditions : d'une part, l'aspiration favorisait l'écoulement du chyle, et empêchait la formation du caillot ; d'autre part, le drainage étanche rétablissait en partie le vide pleural et favorisait l'aspiration du chyle en supprimant le rôle de compression joué par la pression atmosphérique.

Comparaison des résultats

Elle est délicate à établir, car plusieurs facteurs peuvent intervenir dans l'évolution d'un chylothorax, d'une part, l'abondance et la reproduction de l'épanchement, d'autre part les lésions associées osseuses ou viscérales.

1) **Voyons d'abord les cas où on ne chercha pas à évacuer l'épanchement.**

Krabbel, mort : grosse quantité de chyle dans la plèvre à l'autopsie (6 litres). Mais, en outre : fracture du rachis dorsal.

Legg, mort : 3 litres de chyle dans la plèvre, fracture du rachis.

Bohne, mort : épanchement relativement peu important : 1 l. 500, mais : fracture du rachis.

Ces trois cas mortels sont-il dus à l'épanchement ou aux lésions associées ? La réponse n'est pas douteuse pour les blessés de Krabbel et de Legg. Ces deux hommes sont morts au milieu d'un tableau clinique d'asphyxie sans avoir présenté aucun signe neurologique : la fracture vertébrale ne peut être rendue responsable de l'issue fatale.

Le cas est plus douteux pour le malade de Bohne qui n'avait qu'un épanchement moyen (1 l. 500) mais qui, par contre, avait une fracture du rachis avec troubles nerveux.

2) **Les cas traités par la ponction.**

Les deux cas de Hennsen et de Handmann (obs. 1) qui ont *guéri spontanément,* concernent des épanchements *certainement très peu abondants.* Hennsen observe chez son blessé une matité qui ne dépasse pas la 6e côte du côté droit et une matité de la base seule du côté gauche. Handmann ne trouve de matité que sur 3 travers de doigt à la base ! Dans aucun de ces cas, il n'y a eu de vraie ponction évacuatrice.

Sur les 9 cas de mort, il s'est le plus souvent agi d'*épanchements abondants, se reproduisant rapidement.* Le blessé de Quincke meurt en 3 semaines : on lui a évacué 6 litres de chyle ; il en reste 7 dans la plèvre.

Von Thaden évacue presque 10 litres en 15 jours et trouve plusieurs litres dans la plèvre.

Hahn retire 29 litres en un mois ; la plèvre en contient encore 7. Œken fait plusieurs thoracentèses qui retirent 20 litres : il trouve 6 litres à l'autopsie dans la cavité pleurale. Malone et Wardrop arrivent au chiffre record de 45 litres en 24 jours ; à l'autopsie, la plèvre est remplie de chyle. Etienne retire 11 litres ; il en reste 3 dans la plèvre. Watts évacue 15 litres, Andrews : 11 litres ; chaque fois, l'examen nécropsique montre la plèvre pleine.

Bohne est le seul qui semble avoir eu affaire à un épanchement peu abondant ; il ne retire que 4 litres.

Par conséquent, dans tous ces cas mortels, sauf celui de Bohne, existait un épanchement très abondant et sans cesse renouvelé. Faut-il tenir compte, dans l'étude de ces cas, des lésions associées ? Hahn trouve une fracture du rachis en voie de consolidation ; Etienne une disjonction costo-vertébrale ; Quincke ; Von Thaden, des fractures de côtes. En réalité, *il nous semble légitime d'attribuer la mort de ces blessés à l'abondance de l'épanchement* (phénomènes de compression) et à la *déperdition de chyle* (phénomènes d'inanition).

Parmi les cas guéris, plusieurs concernent des épanchements légers et ne sont pas démonstratifs (Kirchner, Wiesinger, Handmann (obs. 2), Mutermilch, Langbein, Paître).

D'autres, au contraire, concernent des épanchements abondants et, par abondants, nous entendons des épanchements de plus de 3 litres (Dommering, Newmann, Slajner, Lindenfeld, Ulrich, Lindenberg, Grimault, Dietze (27 litres), Frohmann).

Ces *9 cas d'épanchements abondants* traités par ponctions et guéris sont à retenir.

3) Cas traités par le siphonage.

1 seul cas de siphonage a été pratiqué d'emblée : il a donné à Hammesfahr une belle guérison. Derganz, chez son blessé, avait fait 2 ponctions et retiré 4 litres avant d'installer le siphon de Bulau. Riese avait ponctionné 8 fois.

Cette technique du siphonage, bien que tout à fait irrationnelle, a donné 3 succès. Enregistrons-les, mais avec réserve, car, dans 2 cas sur 3, des ponctions préalables avaient été faites qui auraient peut-être suffi à amener à bref délai la guérison.

4) Cas traités par thoracotomie seule.

Ils sont rares. Une seule thoracotomie d'ailleurs a été faite de façon systématique : celle de Port. Le blessé de Port a guéri. Le premier opéré de Elliott et Henry a également été un succès opératoire.

Drey a obtenu une guérison. Il n'en reste pas moins que le pourcentage des guérisons est *important* (3 guérisons sur 3 cas).

5) **Cas traités par la ponction et la thoracotomie.**

Il n'y en a que deux.

Nous trouvons 2 morts : Lindström, Lenormant.

Ces 2 morts sont-elles imputables à la thoracotomie ? Nous ne le croyons pas : Lindström opère un malade épuisé, inanitié. Le Pr Lenormant intervient aussi chez une malade à qui on avait retiré une énorme quantité de chyle (37 litres) et qui en outre présentait une *leucémie lymphatique* en pleine évolution.

On ne peut, logiquement, rendre la thoracotomie responsable de ces deux échecs.

Conclusions

La comparaison des diverses thérapeutiques utilisées et de leurs résultats respectifs nous permet de dire :

— l'abstention absolue ne se justifie jamais en présence d'un épanchement volumineux : il faut faire une ponction exploratrice : elle n'est pas dangereuse, même s'il s'agit d'un gros hémothorax. Krabbel, Legg, Bohne ne sont pas à imiter ; ils ont fait une double erreur : erreur de diagnostic, alors qu'il était si simple de mettre une aiguille dans la plèvre ; erreur de traitement, car, même s'il s'était agi d'un hémothorax, ils ne devaient pas laisser leurs blessés mourir d'asphyxie ;

— *la ponction « de nécessité »* est une méthode qui a fait ses preuves dans le cas d'épanchements de moyenne abondance, puisque, sur 7 épanchements peu abondants, nous obtenons *7 guérisons.*

Par contre : les ponctions répétées nous donnent un

chiffre de guérisons et de morts égal lorsqu'il s'agit d'un *épanchement abondant* (9 guérisons — 9 morts).

— La *thoracotomie* que conseillait déjà Œken, à condition de *n'être pas faite in extremis* (Lindström-Lenormant) est certainement l'intervention de choix dans les grands épanchements récidivants de chyle ; elle donne alors 100 % de succès.

— Le siphonage, malgré sa réussite, nous semble à déconseiller en raison de son illogisme.

Nous pouvons donc maintenant essayer de tracer aussi schématiquement que possible les indications thérapeutiques à suivre dans le chylothorax.

Quelle que soit la modalité de traitement que l'on adopte, il faut insister sur l'importance de certains adjuvants, le régime en particulier, qui sont à la base même de la thérapeutique.

Nous décrirons donc :

1° Le *traitement adjuvant* ;

2° Le *traitememt de l'épanchement chyleux.*

I. — Traitement adjuvant

Il faut toujours le mettre en œuvre : *le régime alimentaire* doit viser à restreindre autant que possible la formation du chyle. Moins la pression du chyle dans le canal thoracique sera élevée, plus la déchirure du conduit aura de chances de se cicatriser.

Langelot semble l'avoir pressenti ; il avais mis le baron von Heiden à la diète pour essayer de tarir le flux de chyle ; celui-ci ne put se résoudre à suivre les

prescriptions de son médecin et au bout de quelques jours, se gorgea d'aliments et de vin : l'écoulement chyleux reprit et ne cessa plus.

Mais, après lui, la majorité des auteurs ordonnent au contraire une alimentation copieuse (Kirchner, Œken, Riese, Derganz, etc...) pour essayer de lutter contre l'inanition créée par la déperdition de chyle : c'est un véritable tonneau des Danaïdes : plus le malade mange, plus l'épanchement s'accroît et se reforme.

Il faut en arriver à *Hall et Morgan* en 1910 pour trouver nettement codifiées les directives du régime. Hall et Morgan remarquent dans leur cas de chylopéritoine le rôle favorisant joué par le mode d'alimentation. La mise à la diète du malade ne suffit pas, aussi utilisent-ils uniquement *une alimentation rectale* qui amène la guérison.

Ulrich soumet son blessé à une alimentation réduite et finit par ne plus lui donner que du thé.

Dans les observations récentes de Paitre et de Spaccialbello, nous trouvons le même souci de diminuer et même de *supprimer les graisses* de la ration alimentaire.

Paitre, chez son blessé, prescrit la diète absolue pendant les premiers jours, puis ensuite, il veille à supprimer complètement tout aliment gras, même le lait, et se borne à faire des instillations rectales continues de sérum glucosé.

Quelques jours après, il autorise une alimentation sucrée.

Spaccialbello fait de même : suppression de tout

aliment gras ; injections de sérum glucosé sous-cutané.

Nous conclurons : les sujets porteurs de chylothorax doivent être soumis à un régime *aussi dépourvu de graisses que possible :*

Il faut leur donner surtout :

— *du sucre* ;
— *des hydrates de carbone* (pain, légumes).

Supprimer le lait, la viande.

Ne pas hésiter si l'épanchement semble abondant, à mettre le blessé à *la diète hydrique* ; lui faire du *sérum glucosé en goutte à goutte rectal* ou en *injection sous-cutanée.*

A côté du régime, nous devons signaler l'intéressante tentative d'*Œken*. Cet auteur eut l'idée de rétablir le cours du chyle en réinjectant dans les veines du pli du coude le chyle retiré par ponction de la plèvre.

Mais il ne la mit en pratique que dans les derniers jours de son blessé ; il réinjecta à plusieurs reprises dans les veines du chyle prélevé aseptiquement, sans obtenir de résultat appréciable ; son blessé était déjà dans un état si grave que l'insuccès de cette tentative ne saurait nous étonner.

Stephen Watts voulut, lui aussi, utiliser le chyle et le réinjecter dans le courant veineux ; mais l'examen bactériologique du liquide lui ayant montré la présence de cocci, il dut renoncer à cet essai.

Il est difficile, par conséquent, de se prononcer. Il n'en reste pas moins que la réinjection du chyle est logique et qu'on est en droit de la tenter, le cas échéant.

Il faut, bien entendu, s'assurer auparavant que le *chyle est aseptique* (Nous rappellerons que le chyle est normalement aseptique et que si on y trouve des microbes ils sont d'origine exogène. Nos recherches sur le chyle de chien nous l'ont prouvé).

Il faut ensuite faire l'injection lentement, en surveillant le blessé par crainte des accidents de choc. Peut-être même, ceci n'est qu'une suggestion, pourrait-on se servir, pour cet usage, d'un des nombreux appareils qui sont journellement utilisés pour la transfusion sanguine de sang pur ? (type : seringue de Jubé).

Il va de soi qu'en plus du régime il importe chez ces blessés de *surveiller le cœur* et de prescrire le cas échéant les toni-cardiaques habituels.

II. — Traitement de l'épanchement

La présence d'un épanchement chyleux ayant été reconnue par la ponction exploratrice, quelle conduite doit-on adopter ?

Deux éventualités doivent être envisagées :

1° le blessé est *au début de l'affection* ;

2° le blessé est *en cours d'évolution*.

a) **Au début.**

1) Ce peut être un épanchement qui se révèle seulement A L'EXAMEN DU THORAX. Il arrive parfois que le chylothorax se constitue lentement avec un cortège restreint de symptômes fonctionnels.

Il s'agit alors d'épanchements modérés ; il est de

règle, dans de tels cas, de ne pas se hâter. Il faut attendre et se contenter d'établir le régime alimentaire que nous avons décrit. Hennsen, Handmann (obs. 1) se bornent à pratiquer des ponctions exploratrices ; leurs blessés guérissent.

2) Le blessé se présente avec des signes de compression grave. — Dyspnée intense, pâleur de la face couverte de sueurs froides, cyanose du nez et des oreilles, anxiété, agitation. A l'examen : gros épanchement avec matité compacte et disparition du murmure vésiculaire. Déplacement des organes (foie, cœur). Pouls petit à peine perceptible. On doit attacher une grosse valeur à l'état de l'appareil circulatoire.

On est en présence d'un blessé qui asphyxie.

Il ne faut pas imiter Krabbel et Legg qui, n'ayant pas fait de ponction exploratrice et croyant à un hémothothorax, laissent leurs blessés mourir d'asphyxie.

Il faut *ponctionner*, mais sans chercher à vider complètement la plèvre pour *éviter la décompression brusque du poumon* et *le rétablissement du vide pleural* qui favoriserait l'aspiration du chyle.

A ce propos, nous croyons qu'il est légitime de faire sitôt l'évacuation terminée une *injection gazeuse dans la plèvre* (ce que fit le Docteur Ameuille dans le cas de Madame D...). On évite ainsi les accidents d'une décompression trop brusque (L'appareil de Potain qui a servi à l'évacuation, peut très facilement être utilisé pour la réinjection d'air dans la plèvre).

3° Le blessé se présente avec des phénomènes de shock. — Il s'agit, et ceci se voit assez souvent en clinique, de

blessés qui avec un épanchement minime, présentent des phénomènes de shock impressionnants. Hennsen, Paitre cherchent la cause du shock et ne trouvent que des épanchements peu abondants (« 700 à 800 cc. pense Paitre »).

Devant de tels symptômes, on ne peut s'empêcher de croire que c'est à la pénétration du chyle dans la plèvre et à sa résorption massive que sont dus ces phénomènes de shock : il est donc logique de *ponctionner la plèvre.*

Nous croyons même que chez de tels blessés, contrairement à ce qu'il faut faire chez ceux qui ont des épanchements très abondants, on a intérêt à évacuer *la plus grande quantité possible de chyle* puisque ce chyle agit comme *une substance toxique.* Il y aurait avantage en outre à pratiquer *sur le champ une injection d'oxygene dans la plèvre.*

L'évacuation du liquide supprimerait le shock.

L'injection gazeuse dans la plèvre supprimerait l'aspiration du chyle par le vide pleural.

b) **Conduite à tenir en cours d'évolution**

1° Il y a des cas où il ne faut rien faire. — Ce sont ceux où l'épanchement est relativement peu abondant et ou n'existent pas de signes de compression. Il suffit de surveiller le blessé et d'instituer *le régime* dont nous avons parlé.

2° Plus intéressants sont les chylothorax où l'épanchement est abondant et récidivant.

Ce sont les cas les plus fréquents, ce sont ceux où l'on hésite entre deux alternatives :

— *ponctionner le blessé* pour parer aux phénomènes de compression.

— *ne pas trop souvent le ponctionner* pour éviter l'inanition.

C'est un *cercle vicieux* dont il est difficile de sortir.

La ponction « de nécessité » mise en pratique par la majorité des auteurs ne donne pas toujours de bons résultats (nous avons vu : *9 morts* et 9 guérisons sur *un total de 18 épanchements* abondants et récidivants). Il faut essayer autre chose. Chez la malade de notre Maître le Professeur Lenormant, on avait essayé de réaliser *un blocage huileux*, espérant ainsi déterminer des phénomènes de réaction pleurale susceptibles de hâter la cicatrisation du canal thoracique et de la déchirure pleurale. Dans ce cas d'ailleurs, on n'observa aucune amélioration à la suite des injections d'huile de paraffine dans la plèvre.

Nous croyons qu'il n'y a pas intérêt à s'attarder à ces divers essais thérapeutiques (oléothorax — réinjection dans les veines du chyle retiré par ponction) et qu'on doit, en présence d'un épanchement *abondant et récidivant*, passer à un traitement plus actif.

Il va de soi que nous ne proposons pas la thoracotomie d'emblée. Il faut suivre de très près le blessé, l'examiner soigneusement chaque jour, noter les troubles fonctionnels (notamment la dyspnée), la hauteur de la matité, les signes de compression (surtout les troubles circulatoires), l'état général enfin (amaigrissement). Il faut, en un mot, se baser sur *une donnée évolutive* pour décider si l'heure de la thoracotomie est venue.

L'ouverture chirurgicale de la plèvre est l'acte le plus direct que nous ayons à notre disposition : il ne peut être question d'aller aveugler la brèche pleurale et de lier le canal thoracique puisque nous n'avons aucun moyen de préjuger le siège de la lésion. De plus, on se heurterait à de telles difficultés techniques que l'opération est à l'heure actuelle irréalisable.

Mais la thoracotomie permet de *supprimer l'aspiration permanente* du chyle par *le vide pleural,* et produit en outre une action *irritative sur la plèvre* qui doit hâter la cicatrisation. Aussi, lorsqu'on *voit que 2 ou 3 ponctions n'ont pas réussi* à assécher définitivement la plèvre, faut-il faire une thoracotomie.

Cette thoracotomie n'est pas une thoracotomie de drainage, c'est dire qu'il n'est pas particulièrement utile de faire une résection costale. Elle n'a qu'un but : contrebalancer la pression du chyle par la pression atmosphérique. On fera au point d'élection, au point *déclive,* une incision suffisamment longue. Le chyle sera évacué facilement puisqu'il n'est pas coagulé dans la plèvre. On mettra un drain (drain ordinaire ou drain de Cavaillon). *Il ne faut surtout pas établir de drainage étanche avec aspiration.* Ce serait supprimer de parti-pris le rôle « de chylostase » (qu'on nous pardonne ce néologisme) de la thoracotomie.

Nous en arrivons ainsi à préconiser un pneumothorax chirurgical : Delagenière avait insisté autrefois sur le puissant moyen d'hémostase, réalisé par l'incision d'un espace intercostal, dans les grands hémothorax. La pleurotomie au cours du chylothorax aboutit sans nul doute aux mêmes effets.

Par contre, il est indiqué, dans les jours qui suivent l'intervention, de faire faire au malade de *la gymnastique respiratoire* qui, en favorisant l'expansion du poumon, aura une action d'arrêt sur l'écoulement de chyle.

Nous n'avons pas à envisager le traitement du chylothorax bilatéral : car en cas de bilatéralité, l'un des épanchements est toujours peu abondant et disparaît rapidement.

***

Il nous reste un mot à dire d'une variété spéciale de chylothorax : *les chylothorax par lésion ouverte.* Certains auteurs, comme Frohmann, n'hésitent pas à dire : « si l'état général du blessé avait empiré, si l'épanchement s'était reproduit, je n'aurais pas hésité à libérer le canal dans le voisinage de la blessure et à la fermer par un moyen quelconque. Dans un cas analogue, je conseillerais vivement une intervention de ce genre : c'est une intervention curative et relativement simple ».

A condition qu'il s'agisse de blessure de la portion cervicale du canal (c'est le cas de beaucoup le plus fréquent comme nous l'avons vu : 9 cas sur 11), l'intervention nous semble légitime.

Il n'en reste pas moins que, d'une part, on se trouve obligé d'intervenir sur des tissus plus ou moins infiltrés en *milieu septique* et que, d'autre part, la découverte du canal peut être délicate.

Il faut donc là encore, faire preuve de bon sens, suivre l'évolution de l'épanchement et, le cas échéant, intervenir. Une incision horizontale sus-claviculaire amè-

nera sur le foyer d'attrition. Prudemment, on recherchera en arrière du confluent de Pirogoff, en avant du scalène, le canal blessé. La ligature serait sans aucun doute difficile (la suture imposssible) ! Nous croyons qu'un tamponnement serré serait préférable. On sait, par les travaux de Fredet, de Lecène, etc... la bénignité des blessures du canal thoracique à la base du cou, due certainement à la richesse des anastomoses.

Nous suivrons donc Frohmann, Spaccialbello lorsqu'ils conseillent, après s'être assuré préalablement de l'existence à peu près sûre d'une plaie de la partie cervicale du canal (ce que l'on peut faire en reconstituant le trajet du projectile en cas de séton, ou en s'aidant de la radiographie en cas de projectile inclus), lorsqu'ils conseillent, disons-nous, de ne pas hésiter à aborder le canal par voie sus-claviculaire en présence d'un chylothorax abondant et récidivant.

Un mot pour terminer du traitement du chylothorax infecté : le cas se voit assez souvent, surtout dans les chylothorax avec plaie. Il faut dans ces cas pratiquer sans tarder une *thoracotomie de drainage* qui d'ailleurs s'est montrée insuffisante dans l'observation n° 2 d'Elliott et Henry où il s'agissait d'infection par des germes très virulents (perfringens-streptocoque).

Conclusions thérapeutiques

1° Il y a deux choses à ne pas faire :

— le siphonage ;

— l'expectative simple.

2° En présence d'un chylothorax, il faut toujours instituer le traitement de base qu'est *le régime alimentaire* : suppression des graisses, alimentation sucrée. Au besoin : diète hydrique, lavements alimentaires, goutte à goutte rectal de sérum glucosé.

3° *Le traitement actif* de l'épanchement chyleux sera conduit de la façon suivante.

A LA PÉRIODE DE DÉBUT :

— pour parer aux accidents de compression : ponction *évacuatrice incomplète* (injection gazeuse intra-pleurale) ;

— pour lutter contre les phénomènes de shock : ponction évacuatrice, *mais complète* cette fois (injection gazeuse intra-pleurale au besoin).

A LA PÉRIODE D'ÉTAT :

On peut essayer tout d'abord d'obtenir, par 2 ou 3 ponctions « de nécessité » (combinées si l'on veut à la réinjection du chyle dans les veines) l'arrêt de la chylorrhée.

Mais si 2 ou 3 ponctions au maximum n'amènent pas d'amélioration, *si l'épanchement se reproduit et surtout s'il se reproduit avec rapidité*, il faut faire plus : *la thoracotomie s'impose*. Ce n'est pas une solution que de vider sans arrêt une plèvre où se déversent journellement 1000 cc. de chyle ou davantage (1500 cc., estime Quincke). En l'absence d'une opération directe sur le canal, opération que les rapports anatomiques rendent impraticables, la thoracotomie est l'intervention de choix par la « chylostase » qu'elle entraîne.

4° La blessure du canal thoracique dans sa portion cervicale avec chylothorax, peut, dans certains cas, être justiciable d'une *intervention directe* (ligature, tamponnement)

5° En cas d'infection de l'épanchement, la thoracotomie de drainage est nécessaire.

OBSERVATIONS

I. — **Chylothorax par traumatisme fermé**
II. — **Chylothorax par lésion ouverte.**

Ces observations, à part l'observation inédite que nous plaçons en tête, sont classées par date de publication.

CHYLOTHORAX PAR TRAUMATISME FERMÉ

Obs. I *(inédite due à l'obligeance de* M. le Pr Lenormant).

Le 13 mars 1930, vers 23 h. 45, Mme D... qui est en automobile est victime d'un accident : une autre voiture heurte les roues arrières de la sienne et Mme D... est violemment projetée sur les montants de la carrosserie. C'est l'hémithorax gauche qui reçoit le choc. Mme D... accuse deux points très douloureux au niveau des 8e et 9e côtes sans qu'il y ait de signes de fracture cliniquement.

Entre le 14 et le 27 mars les phénomènes douloureux s'amendent. La blessée ne présente aucun signe fonctionnel : il n'y a pas de dyspnée, il n'y a ni toux, ni expectoration sanglante. Aucun signe pulmonaire à l'examen clinique.

Le 27 mars on pratique un examen radiographique qui révèle un épanchement pleural gauche de moyenne abondance dont le niveau supérieur remonte à 2 travers de doigt de l'angle inférieur de l'omoplate.

A partir de ce moment, dans les jours suivants de la dyspnée apparaît nécessitant une première ponction le 7 avril.

Cette ponction, faite le matin, permet de retirer de la plèvre gauche 500 cc. de liquide chyleux. L'état de la blessée semble s'améliorer mais devant la réapparition rapide des accidents respiratoires, il faut le 11 avril ponctionner à nouveau la plèvre gauche : cette fois on évacue 1 l. 600 de liquide chyleux.

L'amélioration ne sera que passagère et le 16 avril une ponction de 2 litres est rendue nécessaire. Dès lors l'épanchement chyleux se reproduit rapidement et de façon continue entraînant des accidents respiratoires et circulatoires inquiétants. Il faudra tous les deux ou 3 jours pratiquer une ponction de la plèvre, de telle façon que du 16 avril au 3 juin on fit 22 ponctions (19 avril : 2000 cc. ; 23 avril : 2000 cc. ; 25 avril : 1800 cc. ; 27 avril : 1600 cc. ; 30 avril : 1500 cc. ; 2 mai : 1700 cc. ; 4 mai : 1500 cc. ; 6 mai : 1800 cc. ; 8 mai : 1800 cc. ; 10 mai : 1200 cc. ; 12 mai : 1600 cc. ; 14 mai : 1800 cc. ; 17 mai : 1800 cc. ; 19 mai : 1700 cc. ; 21 mai : 1700 cm. ; 23 mai : 1300 cc. ; 25 mai : 2000 cc. ; 27 mai : 1700 cc. ; 29 mai : 500 cc. ; 20 mai : 400 cc. ; 1er juin : 1500 cc. ; 3 juin : 50 cc.

Dans l'ensemble la quantité globale de chyle soustrait à l'organisme atteignait environ 37 litres de chyle.

Nous avons vu les symptômes respiratoires qu'entraînait la reproduction rapide de l'épanchement pleural. Il faut noter en outre un cortège d'autres signes dignes d'intérêt :

1° *L'oligurie* présentée par la blessé *et la soif vive* qu'elle accusait ;

2° La *courbe thermique* qui, chaque soir atteignait ou dépassait 38°.

Par ailleurs jusqu'à la moitié du mois de mai la blessée se sentait affaiblie mais pas de façon exagérée et si elle avait maigri, cet amaigrissement n'était pas très considérable.

Mais à partir du 23 mai les ponctions deviennent difficiles : l'écoulement est intermittent : le liquide est plus épais et a tendance à coaguler.

Le 27 mai, après la ponction qui évacue 1700 cc. de liquide chyleux, le Dr Ameuille appelé en consultation injecte dans la plèvre 300 cc. d'oxygène et 10 cc. de lipiodol. On fait une radiographie qui montre des poumons sains et une poche située à la base du poumon gauche.

A la suite de cette constatation on essaya par des injec-

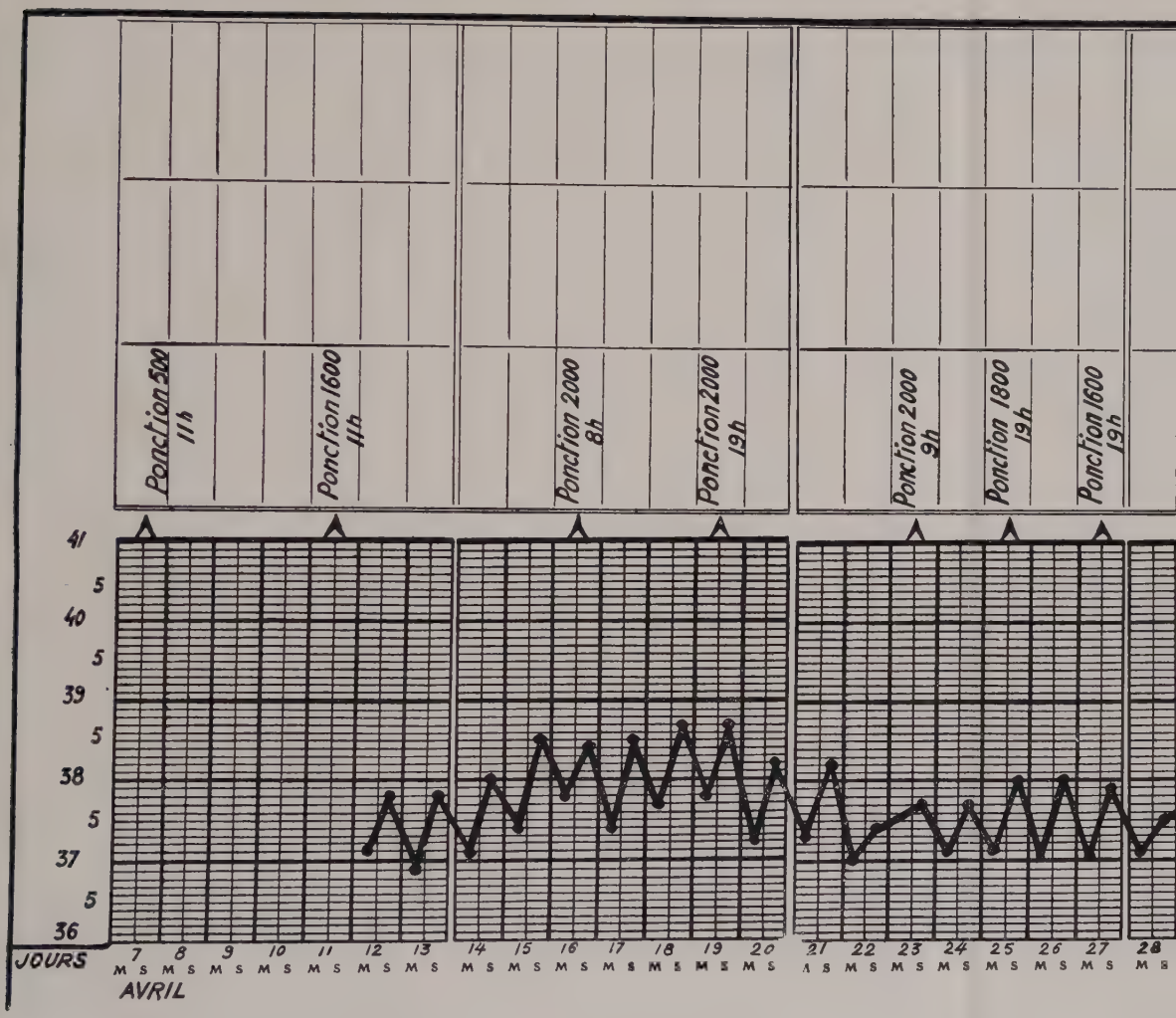
Ponction 500
11h
Ponction 1600
14h
Ponction 2000
8h
Ponction 2000
19h
Ponction 2000
9h
Ponction 1800
19h
Ponction 1600
19h
41
5
40
5
39
5
38
5
37
5
36
JOURS
7 8 9 10 11 12 13 14 15 16 17 18 19 20 21 22 23 24 25 26 27 28
M S M S M S M S M S M S M S M S M S M S M S M S M S M S M S M S M S M S M S M S M S M S M S M S
AVRIL

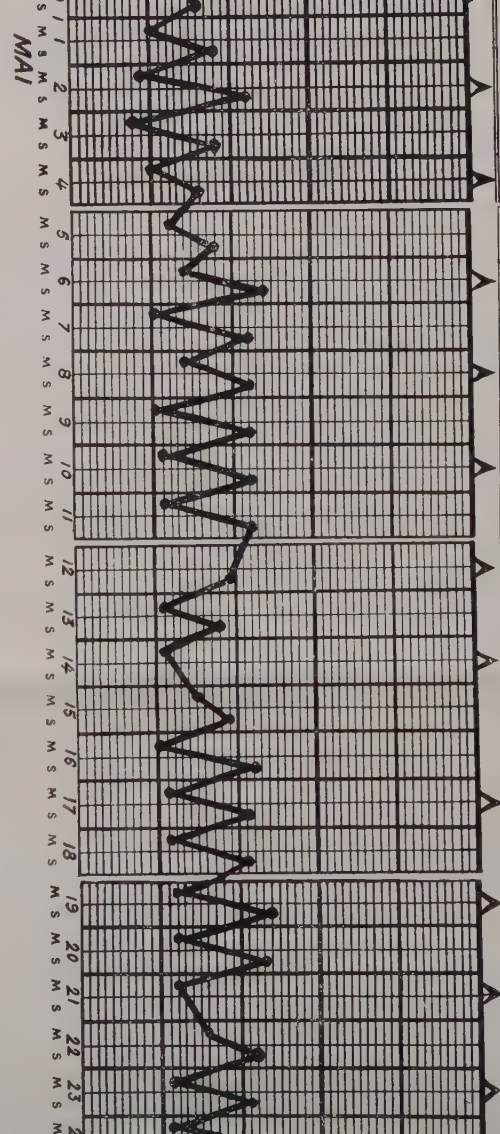

11h		même exagérée certains jours. soif également.
Ponction 1700 18h		
Ponction 1500 18h		
Ponction 1800 19h		
Ponction 1800 19h		
Ponction 1200 21h		
Ponction 1600 12h		Etat nauséeux
Ponction 1800 19h	crise épigastralgique	Etat nauséeux Asthénie id
	Pas de crises douloureuses	Etat nauséeux un peu atténué
Ponction 1800 10h	Urines raréfiées Tention maxima 11 minima 6.	Disparition de l'état nauséeux, soif assez vive.
Ponction 1700		Selles diarrhéiques 3 à 4 par jour appétit diminué. -d-
Ponction 1700 Réinjection de	50 cc sous-cutanée	-d-
Ponction 12 à peut difficile	1300 écoulement intermittent	-d-

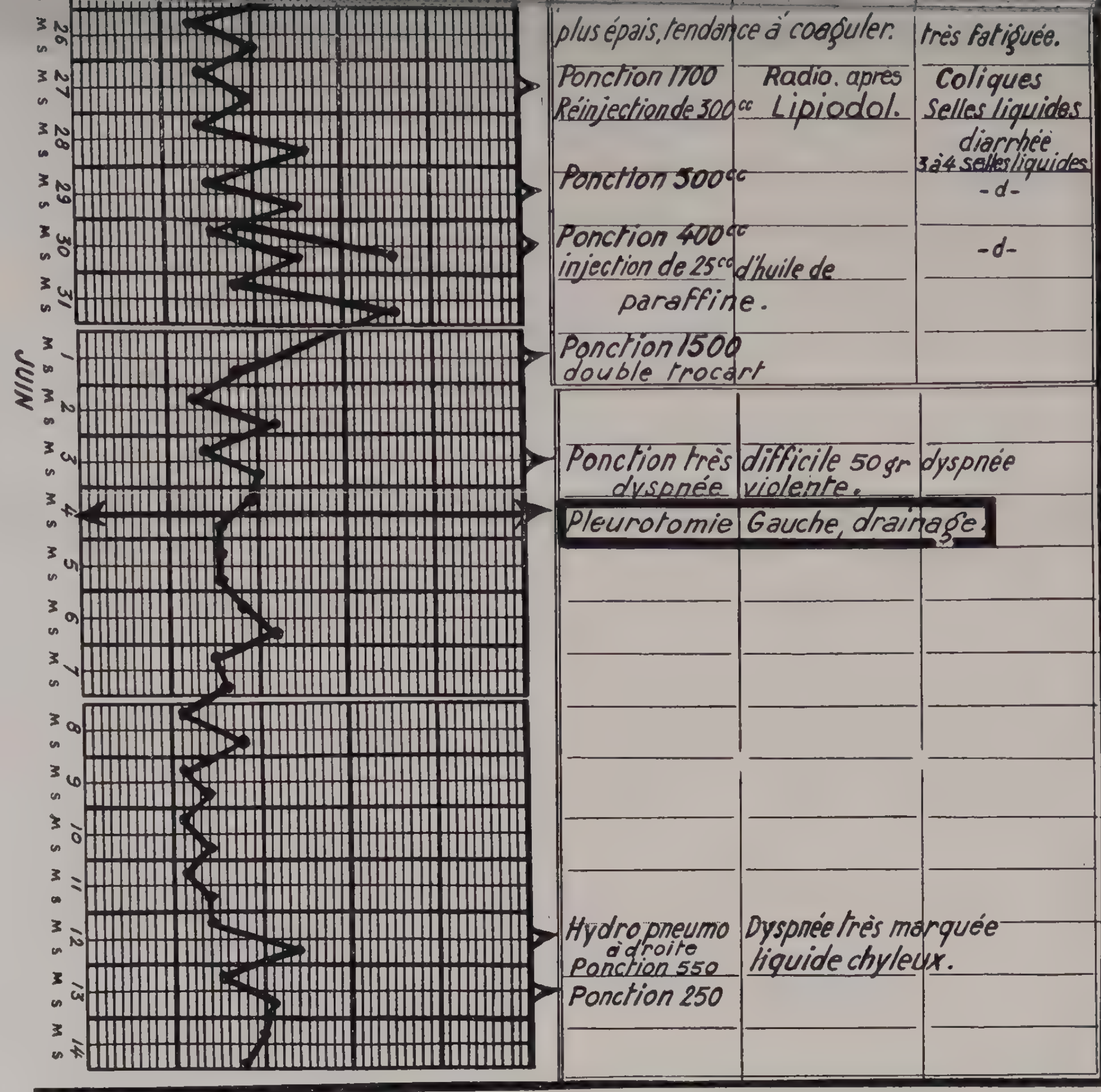

plus épais, tendance à coaguler.
très fatiguée.
Ponction 1700
Réinjection de 300cc
Radio. apres Lipiodol.
Coliques
Selles liquides
diarrhée
3 à 4 selles liquides
Ponction 500cc
-d-
Ponction 400cc
injection de 25cc d'huile de paraffine.
-d-
Ponction 1500
double trocart
Ponction très difficile 50 gr dyspnée
dyspnée violente.
Pleurotomie Gauche, drainage.
Hydro pneumo à droite
Ponction 550
Dyspnée très marquée
liquide chyleux.
Ponction 250
26 27 28 29 30 31 1 2 3 4 5 6 7 8 9 10 11 12 13 14
M S M S M S M S M S M S M S M S M S M S M S M S M S M S M S M S M S M S M S M S
JUIN

tions d'huile de paraffine de déterminer des phénomènes de réaction pleurale espérant favoriser la cicatrisation de la plaie du canal thoracique.

Cette thérapeutique n'apporta pas d'amélioration, les signes s'aggravèrent. La dyspnée devenait considérable, hors de proportion avec l'abondance de l'épanchement pleural. La blessée avait perdu l'appétit et accusait une grande asthénie : elle se plaignait de nausées ; elle était en outre incommodée par des selles diarrhéiques (3 à 4 par jour) avec crises de coliques abdominales violentes. La courbe thermique présentait des oscillations plus importantes (entre 37°5 et 38°5).

Ces symptômes cliniques allèrent en s'accentuant : la dyspnée à la fin du mois de mai était devenue permanente ; le moindre mouvement l'exagérait (prise d'aliments par ex.) Les urines très peu abondantes, la soif vive, l'asthénie marquée, l'intensité des accidents respiratoires et circulatoires, déterminent le Dr Baudoin à demander l'avis du Pr Lenormant en vue d'une intervention chirurgicale éventuelle.

Le 3 juin le Pr Lenormant voit la malade : il note une dyspnée intense et une angoisse, hors de proportion avec l'importance de l'épanchement qui, d'après les signes stéthacoustiques est nettement limité à la base de l'hémithorax gauche sur une étendue de deux paumes de main.

Vu la difficulté progressive des ponctions (le 1er juin nécessité d'un double trocart) le Pr Lenormant propose une pleurotomie.

Intervention : 4 juin.

Anesthésie locale à la novocaïne. Ponction préalable positive. Thoracotomie avec résection costale. Le doigt introduit dans la brèche, reconnaît en bas et en dedans le diaphragme et le péricarde, en haut la base du poumon non rétracté et de consistance normale. Un clamp courbe remonte tout entier dans la gouttière latéro-vertébrale, sans rencontrer d'adhérences. Evacuation d'une quantité importante, mais

pas énorme, de chyle (peut-être 1500 gr.). Mise en place d'un drain. Fermeture du reste de l'incision aux crins.

Suites opératoires :

Opération bien supportée. La dyspnée diminue. Ecoulement peu abondant par le drain que l'on raccourcit progressivement.

Le 10 juin, la dyspnée réapparut, devenant de plus en plus vive.

A l'examen clinique on nota l'existence d'un épanchement hydro-aérique de la plèvre droite.

Le 12 au matin on fit, vu l'intensité de la dyspnée et des troubles cardiaques, une ponction de la plèvre droite qui permit de retirer 550 cc. de liquide chyleux mais mélangé de liquide séro-fibrineux.

Le 13, une deuxième ponction fut pratiquée et on n'évacua que 250 cc. de liquide de même aspect.

Le liquide ne semble pas se reproduire, mais l'état général est très précaire : le pouls rapide (plus de 100) l'œdème des membres inférieurs, la température persistante semblent d'un fâcheux pronostic.

Le 15, les plèvres paraissent libres mais dans la soirée la dyspnée s'accentue : on fait une ponction de la plèvre droite qui donne 200 cc. de liquide séreux citrin.

Dans la nuit du 15 au 16, la dyspnée augmente encore, la malade se cyanose, sa respiration prend le rythme de Cheynes-Stokes, la faiblessse cardiaque s'accentue.

La mort survient le 16 juin.

Un fait intéressant que nous avons volontairement réservé pour la fin de cette observation est, chez cette malade, l'existence d'une leucémie lymphoïde dont l'action est, sans nul doute, venue se surajouter à celle du chylothorax.

La formule sanguine de cette malade a varié de la façon suivante :

De 16.400 globules blancs le 7 janvier, on passe à 22.600 le 26 mars, à 35.200 le 10 avril, à 40.800 le 15 mai, à *107.000 le*

13 juin. Il avait été impossible de faire suivre à cette malade un traitement radiothérapique.

Obs. II. — Pr H. Quincke (Bern). — Uber festhaltige. Transsudate. Hydrops chylosus et hydrops adiposus (*Deutsches Archiv. für. Klinische Medicin*, 16 *ter* Bd zweiter Heft, Leipzig, 1875, p. 121).

Le 28 décembre 1874, Chr. S. ., âgé de 50 ans, domestique, fut renversé par une voiture qui passa sur son corps pendant qu'il était étendu mi sur le côté droit, mi sur le ventre. Il put rentrer chez lui. Ce n'est que 8 jours après qu'il vient à l'hôpital pour « épanchement pleural ».

Malade bien bâti, robuste.

Température normale.

Extrémités froides.

Pouls petit, 104.

Le malade délire, ne se plaint pas, paraît très fatigué.

Ecorchures superficielles et contusions en voie de guérison.

7e,8e,9e côte gauches fracturées sur la ligne axillaire ; douleurs et crépitation à ce niveau. Au poumon gauche, des bruits catarrhaux.

A droite : hydropneumothorax avec bruit de succussion, bruit d'airain, déplacement du niveau liquidien avec les positions du malade, déplacement du cœur et du foie. Espaces intercostaux effacés, non douloureux. Respiration 40. Toux rare. Expectoration purulente, au début muqueuse de coloration vert sale.

Rien d'anormal par ailleurs.

D'après les renseignements du médecin, le malade ne s'était plaint que de ses contusions et ce sont elles qui avaient été traitées. Ce n'est que le 3e jour après l'accident que survint la dyspnée. L'examen avait fait constater un épanchement liquide dans la plèvre droite ; le 4e jour on constata à côté du liquide de l'air dans la plèvre.

Le malade attira l'attention sur le bruit de succussion qu'il percevait lui-même dans sa poitrine. La quantité de l'épanchement alla en diminuant ; il n'y avait pas d'hémoptysie, ni de douleurs thoraciques du côté droit.

Le malade, éthylique, continua à délirer, et, malgré les tonicardiaques, son cœur devint de plus en plus faible, la dyspnée s'accentua ; on évacua le 10e jour par ponction : 1800 cc. de liquide de la plèvre droite ; ce qui améliora l'état du malade; le pouls devint plus fort et plus ample, la respiration plus tranquille. Le liquide, au début sanguinolent, plus tard jaunâtre, après dépôt de la partie sanguine au fond du vase, rappelait l'aspect du lait, au microscope de petites gouttelettes graisseuses étaient visibles. On posa le diagnostic d'épanchement lymphatique. Les bruits métalliques et de succussion s'atténuèrent et disparurent le 12e jour. Par contre, un œdème douloureux se développa après la ponction ; le point de départ était l'orifice de ponction. L'œdème s'étendait sur toute la moitié droite du tronc, jusqu'au milieu de la cuisse. La peau y était rougeâtre. En enfonçant une canule dans le tissu sous-cutané, on obtint l'écoulement d'un liquide (en 1 h., 100 cc.) ressemblant beaucoup au liquide retiré de la plèvre. On essaya de comprimer le point de ponction avec une pelote, mais on ne put la laisser en place, à cause de la gêne respiratoire.

Dans les jours suivants, l'épanchement augmenta de nouveau ; matité jusqu'à la 2e côte et l'angle de l'omoplate, cœur et foie déplacés, respiration 48, difficile, pouls à 100, petit. On fut obligé de pratiquer, le 19e jour, une nouvelle ponction ; on retira 3200 cc. de liquide lactescent jaunâtre. Après ponction, amélioration relative. Le lendemain, l'œdème diminua un peu, mais s'accentua le jour suivant. L'épanchement augmenta, on fut obligé de retirer encore une fois 1000 cc. de liquide lactescent. Le malade mourut dans le collapsus.

Le délire du début qui avait disparu réapparut vers la fin.

L'appétit était toujours bon. La quantité d'urine normale. La température le plus souvent autour de 37°.

Autopsie. — 12 heures après la mort, infiltration œdémateuse de l'hémithorax droit; le diaphragme répond, à gauche, au 5e espace intercostal ; à droite, il est fortement convexe, à convexité inférieure.

Dans la cavité pleurale droite, environ 7000 cc. de liquide lactescent, jaunâtre ; la plèvre, transparente, nulle part injection, coloration ou épaississement du feuillet pleural. Du côté du médiastin, la plèvre est couverte de dépôts lactescents faciles à enlever. Dans le tissu cellulaire sous-pleural, à l'extrémité antérieure de la 1re côte et de la partie attenante du sternum, un liquide blanchâtre lactescent qui jaillit dès le sternum enlevé ; on ne peut constater de lésion pleurale.

Cette extravasation de peu d'abondance ne se continue pas vers le canal thoracique. En pressant de bas en haut, le long de la colonne vertébrale, on ne fait nulle part passer de lymphe dans la plèvre. Le canal thoracique est plein de sang coagulé, depuis son abouchement jusqu'à l'endroit où il sort derrière la sous-clavière droite. La partie inférieure ne put pas être disséquée.

Le poumon droit, complètement comprimé, atélectasié, sans autres transformations, réuni à la paroi latérale du thorax par une bride. On put insuffler complètement le poumon, sans constater de lésion.

Le poumon gauche est riche en sang, œdématié. Dans la cavité pleurale gauche, plusieurs centaines de centimètres cubes de liquide presque clair et séreux. La plèvre costale est normale. Les 6e, 7e, 8e côtes gauches fracturées sur la ligne axillaire. Pas d'autres fractures, pas de fracture vertébrale. Cœur, foie, déplacés, mais normaux ; reins normaux. Dans la rate, de petits foyers hémorragiques encapsulés.

Mésentère et muqueuse intestinale sans injection de chyle. Dans le bassin et entre les anses intestinales, on trouva, en

ouvrant la cavité abdominale, environ 150 cc. de liquide blanchâtre. Péritoine normal.

Nous décrirons ici ensemble le liquide retiré par ponction et celui trouvé dans la plèvre du mort, à cause de leur ressemblance. L'aspect du liquide était toujours celui de lait, un peu jaunâtre ; à la surface se formait une couche crémeuse. Microscopiquement, on voyait de petits corpuscules de volume divers, mais tous punctiformes ou en grain de poussière ; arrondis, le plus souvent isolés, rarement agglutinés en amas. L'image microscopique correspondait tout à fait à celui de la lymphe animale. On trouvait quelques rares globules lymphatiques et, dans la ponction n° 1, des globules rouges qui, après 12 heures, s'étaient sédimentés au fond en un coagulum noirâtre. Le liquide était sans odeur, alcalin ; avec un acide, il formait un floculat ; avec un acide à l'ébullition, il donnait un coagulum blanc ; le liquide filtré de la ponction n° 1 réduisait le CuO en solution alcaline et à l'ébullition, mais non à froid. Le liquide de la 2e ponction ne réduisait pas le CuO. Pas de précipité de savon avec la solution de chlorure de calcium, ni avec le liquide n° 1 ni avec le n° 2. Après addition de soude et éther, en secouant, on obtient un liquide clair jaunâtre, comme un transsudat simple : au-dessus, il y avait une couche d'éther, qui, par évaporation, laissa une couche de graisse. Dans le liquide de la 3e ponction, on rechercha un ferment formant du sucre. Après 20, 30 minutes, on ne pouvait plus mettre en évidence l'empois d'amidon qu'on y avait ajouté, par la réaction à l'iode en milieu acide ; après 20 h., on ne pouvait pas mettre en évidence de sucre mais le liquide était moins alcalin, et après 3 jours, il était faiblement acide, tandis que l'empois et le transsudat étaient encore respectivement neutre et alcalin. On avait laissé passer le moment de la réaction du sucre et il s'était probablement formé de l'acide lactique.

En outre, ce transsudat se conserva au laboratoire plus de

8 jours, une partie même 14 jours, sans changer ni d'aspect ni odeur, tandis que les transsudats changent généralement par la putréfaction.

Serait-ce la fine émulsion graisseuse et la couche crémeuse qui auraient empêché l'entrée et l'action des ferments ?

Dans le liquide n° 1, seul le sang qui s'y trouvait, coagula spontanément. Dans le n° 2 et n° 3 se formèrent de fins coagulums rares et lâches.

Le liquide retiré du tissu sous-cutané était très semblable au liquide pleural, seulement un peu moins opaque, et au microscope, on y voyait moins de gouttelettes graisseuses. *Le liquide trouvé dans l'abdomen* était tout à fait semblable (macro et microscopiquement) *au liquide pleural. Le liquide de la plèvre*, qui coagulait vite et bien, contenait des cellules épithéliales et des leucocytes finement granuleux ; dans *le liquide péricardique*, ces cellules étaient encore plus nombreuses.

	Ponction	Jour après la lésion	Quantité du liquide retiré	Densité du liquide	Contenu en graisse
	—	—	—	—	—
Le liquide débarrassé de l'albumine réduit Cu O en milieu alcalin et à l'ébullition non à froid.	1e	10e	1800 cc.	1920	1,092
	2e	19e	3000 cc.	1017	1,263
	3e				
	Liquide pleural à l'autopsie.		7000 cc.	1016	
Ne réduit pas Cu O, même à l'ébullition.	Liquide d'œdème	14e	100 cc. ds 1 h.	1019	

Obs. III. — A. von Thaden. — Epanchement de sang et de chyle dans la plèvre droite (*Deutsches Archives für Klinische medizin*, 1877. Bd XIX, p. 313).

Lawerez Ad., 31 ans, marin de Wismar, tombe le 28 sep-

tembre 1871, d'un mât d'une hauteur de 80 pieds (25 mètres environ).

Court évanouissement. Malgré de violentes douleurs dans l'hémithorax gauche et malgré l'existence d'une fracture du bras gauche, il put se relever et marcher. Les mouvements respiratoires étaient douloureux et superficiels. Pas d'hémoptysie.

Le 2 octobre, 4 jours après l'accident, il entre à l'hôpital d'Altona où on constate une fracture de la 8e côte sur la ligne mamelonnaire, une fracture de la 9e côte sur la ligne axillaire, avec crépitation à la palpation.

Mouvements respiratoires superficiels : 36 à la minute.

A l'examen du thorax : matité de la base gauche avec frottements pleuraux.

Le blessé fut endormi au chloroforme en vue d'une tentative de réduction de la fracture supra-condylienne de l'humérus gauche : il faillit avoir une syncope mortelle et revint à lui difficilement.

Le 3 octobre : le blessé reste couché sur le côté droit. Au niveau de l'hémithorax droit, en avant et en arrière, murmure vésiculaire très lointain. Mouvements respiratoires : 36.

Le 4 octobre : insomnie, grande agitation, visage décomposé, dyspnée. Respiration : de 28 à 36 mouvements respiratoires. Abaissement du foie, déplacement du cœur à gauche.

On fait une thoracentèse, dans le 6e espace intercostal sur la ligne axillaire, avec un gros trocart. On évacue, sous forte pression, 2700 cc de sang liquide.

Le blessé se sent mieux : le déplacement du foie et du cœur a disparu. Le poumon droit à l'auscultation antérieure montre un murmure vésiculaire normal. Respiration à 60. Un peu de toux, le pouls reste petit, le blessé accuse une soif vive : il est anorexique,

Le 6 octobre : respiration : 40. Pouls : 100.

Le 7 octobre : réapparition d'une matité complète en

arrière au niveau de l'hémithorax droit. En avant murmure vésiculaire très faible.

Le 9 octobre : dyspnée très marquée, matité absolue de tout le champ pulmonaire droit sauf en avant et au sommet. On pratique une deuxième thoracentèse au même endroit et on retire 3550 cc. d'un liquide trouble, sanglant, inodore plus clair que celui retiré à la première ponction. A la surface de ce liquide flottent de nombreux corpuscules blanc-jaunâtre, de dimensions variables (grains de pavot, à demi-lentille) mais, à surface irrégulière, mous comme du beurre de cacao et de structure amorphe à l'examen microscopique. Ce liquide sanglant contient des globules blancs.

Le 10 octobre : la soif diminue légèrement.

Le 15 octobre : dyspnée, agitation, pouls faible, déplacement du cœur à gauche. Légère submatité de la base gauche. On fait une thoracentèse (la troisième) qui ramène 3450 cc. d'un liquide légèrement sanglant, inodore, dont la coloration s'est considérablement éclaircie. Il s'agit d'un liquide aussi fluide que l'eau, assez transparent, peu coagulable. A la surface de ce liquide surnagent des corpuscules blanchâtres analogues à ceux déjà décrits et qui, comme dans la ponction précédente apparaissent avec les derniers cc. de liquide évacués.

Inspiration douloureuse. Pas de fièvre.

Le 17 octobre : l'épanchement remplit de nouveau la plèvre droite le murmure vésiculaire persiste seulement en avant et au sommet. La matité atteint la clavicule.

Le blessé depuis 3 jours se plaint de la fosse iliaque droite et présente de la diarrhée.

Le 17 au soir ascension thermique considérable : 39°8 et dyspnée intense.

La mort survient le 18 octobre à 4 heures du matin.

Autopsie : faite 32 heures après la mort. A l'examen du thorax : fracture du 8e cartilage costal gauche sur la ligne mamelonnaire, fracture de la 9e et de la 10e côte gauches sur

la ligne axillaire avec perforation et congestion de la plèvre qui est accolée au poumon légèrement infiltré. Entre la base pulmonaire gauche adhérente sur son pourtour et le diaphragme 500 cc. d'air. Le poumon gauche contient beaucoup de sang et présente de grosses ecchymoses au niveau des fractures de côtes.

A droite le poumon ressemble à une rate; il est vide d'air, de la dimension des 2 poings et est accolé au rachis. Mis dans l'eau il tombe au fond du récipient à l'exception du sommet qui, lui, surnage. La cavité pleurale droite est remplie par plusieurs litres d'un liquide blanc, laiteux, inodore. Le dôme pleural droit contient jusqu'au bord inférieur du 3e cartilage costal une masse blanche, ressemblant à de la crème ou à du lait caillé. Cette masse est traversée par un réseau de fibres blanches qui la cloisonnent en s'étendant du sommet du poumon au sommet du dôme pleural.

La plèvre droite était épaisse et opaque. Nous n'avons trouvé ni perte de substance, ni traces de rupture tant sur le feuillet pariétal que sur le feuillet viscéral. Il est vrai qu'une plaie très fine aurait pu échapper à notre examen.

Des ecchymoses pleurales et sous-pleurales étaient visibles au niveau de presque tous les angles costaux gauches. A droite elles étaient moins nettes qu'à gauche.

Nous n'avons pu réussir à trouver le canal thoracique et encore moins l'endroit d'où pouvait provenir le chyle. Aucune solution de continuité du squelette encerclant le dôme pleural droit.

L'examen du liquide prélevé au niveau du dôme pleural droit donna les résultats suivants : aspect laiteux, inodore, réaction neutre. La moitié du liquide fut diluée au dixième et bouillie : on voit se former une pellicule blanchâtre et des flocons d'albumine. Le liquide s'éclaircit si bien qu'après avoir été filtré, lavé et ramené au volume précédent, on put y rechercher le sucre par la méthode de Fehling. On trouva 0,043 % de glucose.

Le filtre fut lavé, séché, passé trois fois à l'éther bouillant. L'éther recueilli fut filtré et évaporé. On recueillit 3,71 % de graisse (graisse jaune clair, transparente lorsqu'on la chauffait, prenant la consistance du beurre à la température ambiante). Un examen chimique ultérieur confirma qu'il s'agissait bien de graisse. Ainsi les 3,5 gr. du liquide utilisé pour l'examen contenaient : 0,43 % de glucose et 3,71 % de graisse.

Obs. IV. — Kirchner. — Un cas de chylothorax droit, dû à une rupture du canal thoracique, avec étude statistique et critique des cas analogues connus jusqu'ici (*Archiv für Klinische chirurgie*. Bd. 32 *bis*, 1885, p. 156).

Le 1er mai, on m'appelle auprès d'une enfant de 9 ans, Sophie Kl... Je la trouve avec tous les signes d'une grande dyspnée en situation mi-assise, dans son lit : facies cyanotique, couvert de sueurs, battements des ailes du nez, efforts pour respirer. Température : normale ; pouls 90, tendu. Examen du thorax. Côté droit plus large que le gauche ; légère scoliose de la colonne dorsale vers la droite. Matité à droite, en arrière depuis la base thoracique jusqu'à l'épine de l'omoplate, en avant jusqu'à la 3e côte.

Dans cette région, à la base : silence respiratoire ; au sommet : faible murmure vésiculaire.

Les vibrations vocales manquent dans la zone de matité.

Le cœur est légèrement déplacé à gauche. Le foie dépasse le rebord costal au niveau de la ligne mamelonnaire de 2 travers de doigt.

Il s'agit donc d'un épanchement liquide de la plèvre droite.

L'interrogatoire nous apprend :

— enfant en général bien portante, mais faible ;

— a souffert l'hiver dernier d'une toux aboyante, qui l'incommode encore maintenant ;

— depuis 8 jours, légère gêne respiratoire, augmentant progressivement ;

— le 14 avril, l'enfant a été poussée par sa cousine et est tombée contre la barre d'appui d'une fenêtre : le coup avait porté au niveau de la 3e côte gauche. La douleur diminua et disparut dans les 8 jours suivants ; pas d'hémoptysie ni de douleurs thoraciques du côté droit.

C'est après la disparition de la douleur au niveau de la 3e côte, qu'apparut la gêne respiratoire : jamais l'enfant n'avait été gênée auparavant pour respirer, même à l'occasion de la toux qu'elle présentait. Pas d'amaigrissement, bon appétit jusqu'à ces derniers jours.

Ponction exploratrice faite l'après-midi avec une seringue de Pravaz : je retire un liquide blanc jaunâtre fluide.

Je n'ai pas pu examiner microscopiquement le liquide, parce qu'il fut renversé.

Le 2 mai, j'entreprends la ponction évacuatrice, dans le 8e espace intercostal, sur la ligne axillaire moyenne droite : je retire 1 litre de liquide lactescent dans lequel se formèrent bientôt des amas de coagulum sous l'influence du Carbol. Soulagement considérable, mais immédiatement après la ponction, l'enfant eut un fort accès de toux aboyante et douloureuse.

La plèvre n'avait pas été complètement vidée. En arrière, la matité s'étendait jusqu'à la pointe de l'omoptate, en avant jusqu'au bord supérieur de la 5e côte.

L'examen microscopique nous montra : beaucoup de graisse, sous forme de petites sphérules, de petites cellules rondes plus ou moins granuleuses ; quelques amas graisseux et quelques formations ressemblant aux corpuscules de colostrum.

A la vue de ce résultat, je n'ai plus douté du caractère lymphatique du liquide.

Je laissai l'enfant au lit, lui prescrivant de l'apomorphine et une bonne nourriture ; l'appétit lui était revenu.

Le lendemain, le liquide commença à monter; le 6 mai, la matité était limitée en haut, en avant par la 4e côte (bord inférieur), en arrière par la limite inférieure du tiers moyen de l'omoplate. Pas de dyspnée,

Le 8 mai, j'ai été obligé d'entreprendre un voyage. Mon remplaçant, le Dr Classen, me donna les renseignements suivants :

Le 11 mai : L'enfant est très dyspnéique, matité à droite et en avant, à partir de la 4e côte ; en arrière, à partir de la 2e côte.

Le 12 mai : Limite supérieure encore plus haute, dyspnée plus accentuée. Décision de ponctionner le lendemain ; il fit faire un bain chaud et donner une infusion de séné.

Le 13 mai :

— matité légèrement diminuée ;

— disparition de la dyspnée ;

Pas de ponction.

A partir de ce jour: l'état général resta bon, l'appétit était conservé ; plus de dyspnée, la toux disparut progressivement.

J'ai vu personnellement l'enfant le 18 juin : matité en avant jusqu'à la 4e côte (bord inférieur).

En arrière, jusqu'à la limite inférieure du tiers moyen de l'omoplate ;

Mais depuis 8 jours, l'enfant avait quitté le lit, se promenait dans la chambre ; elle était encore faible. Vers la fin juin, je lui permis de sortir quand il faisait beau.

Je l'ai revue le 17 septembre :

— pas de matité ;

— murmure vésiculaire partout normal ;

— très bon état général.

Obs. V. — Krabbel. — Un cas de chylothorax droit, dû à la rupture du canal thoracique. (*Centralblatt für chirurgie*, n° 42, 1885).

Le mineur W. B. de L..., 16 ans, arrive le 31 août, à 11 h. du soir à l'hôpital. Deux heures auparavant, un chariot de charbon l'avait renversé, et lui était passé sur le corps. Le chariot vide pesait 300 kgs. et lui était passé de gauche à droite, sur la poitrine.

Quand j'ai vu le malade, le 1er septembre, au matin, il ne donnait nullement l'impression d'un grand blessé. Il reposait tranquillement sur le dos, respirait sans difficulté, sans dyspnée, et n'accusait des douleurs qu'au niveau du sternum et des 2 côtés du thorax.

Il n'avait pas de lésions extérieures, sauf quelques écorchures du côté gauche du thorax, pas de grosses ecchymoses, pas de fracture de côtes, pas d'emphysème.

La pression sur les vertèbres n'était douloureuse qu'au niveau des dernières vertèbres dorsales.

Le malade pouvait se mettre tout seul debout (avec un peu de difficulté).

Pas de paralysie des membres ; la vessie était vide, le sondage ne ramena que quelques cuillers à soupe d'urine. Il n'avait pas expectoré de sang. Il ne toussait pas.

La percussion était normale à gauche. A droite, on trouvait sous l'omoplate une zone de matité sur 3 travers de doigt.

A l'auscultation, on y trouvait du silence respiratoire. Au-dessus de cette zone, comme à gauche, le murmure vésiculaire était diminué.

Température : 36°8.

Pouls à 70.

Le diagnostic porté fut : contusion du thorax avec hémothorax droit dû à des lésions vasculaires internes.

Une lésion pulmonaire n'était pas probable, par suite de

l'absence de toux, et d'expectoration sanglante. On institua le traitement suivant : vessie de glace et petites quantités de morphine.

L'évolution fut assez favorable au début. Le malade mangea l'alimentation légère prescrite, urina et alla à la selle spontanément.

Pas de syncope, pas de fièvre.

Le lendemain, son état était le même ; il reposait sur le dos, respirait librement et parlait facilement. T : 37°2. Il se plaignait de douleurs dans les 2 côtes du thorax. La matité avait un peu augmenté. Par ailleurs, pas de changement Pouls à 72, assez bon.

Le 3 septembre, je trouvai le malade allant plus mal. La fréquence respiratoire était accrue, la position horizontale mal supportée. Il restait le plus souvent sur le côté droit parce qu' « il pouvait mieux respirer comme cela ».

La température n'était pas montée. Il se leva sans mon autorisation et alla à la selle, sans aide, sur le vase de nuit qu'il avait dans sa chambre.

Dans la nuit du 4 au 5 septembre, le malade fut pris brusquement d'une forte oppression et d'angoisse ; il commença à se déplacer continuellement dans son lit, avec sensation de grande soif, sans augmentation de la température.

Cyanose de la face, refroidissement des extrémités. Le malade évitait la position couchée et restait le plus souvent sur le côté droit, il respirait difficilement.

L'examen du matin fit constater de la matité au niveau de tout le poumon droit, du silence respiratoire, et l'absence du murmure vésiculaire.

A la percussion, la partie supérieure du thorax droit était nettement tympanique, en avant et en arrière.

Le pouls, petit et rapide, à 110.

Forte dyspnée, cyanose de la face, surtout des lèvres, refroidissement des extrémités et du bout du nez, front couvert de sueurs froides, parole difficile.

Etant donné mon diagnostic d'hémo-pneumothorax, je ne croyais pas utile de faire au malade une ponction dans cet état de collapsus. De plus, je craignais de provoquer un nouveau saignement par la brusque décompression qui en résulterait.

Je prescrivis de l'huile camphrée et fis apposer de la pâte à la moutarde sur la poitrine et les jambes.

Le blessé est mort à 3 h. 1/2 de l'après-midi, avec tous les signes de l'asphyxie.

L'autopsie que j'ai faite le lendemain nous apprit ceci : la moitié droite du thorax se montre déjà, à l'inspection, plus dilatée que la moitié gauche.

A l'ouverture de l'abdomen, on trouva le foie fortement ptosé, sous le rebord costal. Le diaphragme était, du côté droit, au niveau de la 9e côte ; du côté gauche, au niveau du bord inférieur de la 5e côte. L'estomac était à moitié rempli de liquide. La vessie vide. Dans l'abdomen, pas de liquide.

Après enlèvement du sternum et des cartilages costaux, du liquide s'écoula de la cavité pleurale droite.

La cavité pleurale droite était remplie de presque 6 litres d'un liquide blanchâtre, inodore, lactescent, sans sang, ni pus. Le liquide s'imposa tout de suite comme de la lymphe.

La plèvre costale était partout intacte, d'aspect blanchâtre, comme passée au lait gras et frais. Sur la partie postéro-inférieure de la plèvre, quelques coagulums jaunâtres.

Le poumon droit, vide d'air, était accolé à la colonne vertébrale et ne montra, même après l'enlèvement hors de la cage thoracique, aucune lésion ; on pouvait le gonfler complètement par la bronche. La cavité pleurale gauche ne contenait pas de liquide. Le poumon, dans la partie supérieure, était légèrement accolé à la plèvre costale.

La coupe du poumon montra beaucoup de liquide sanguinolent, spumeux.

Au cœur, on trouva dans l'oreillette, et le ventricule droits, des coagulums foncés ; par ailleurs, rien de spécial.

Je cherchai, une lésion du canal thoracique. Je trouvai, à mon grand étonnement, le corps de la 9e vertèbre dorsale, fracturée transversalement. Une ligne nette, au milieu de la vertèbre, allant transversalement de droite à gauche, et peu anfractueuse, indiquait l'endroit de la fracture. On rendait la fracture évidente lorsqu'on soulevait le dos. On voyait alors les 2 extrémités séparées nettement, comme d'un coup de scie. On trouva la dure-mère et la moelle intactes. Par contre, le canal thoracique était coupé transversalement au-dessus du corps de la vertèbre. On pouvait facilement introduire une sonde dans les bouts supérieur et inférieur du canal thoracique. Il y avait quelques caillots foncés à l'endroit de la fracture. Dans le canal thoracique, il n'y avait pas de sang coagulé.

Œsophage, aorte, veine azygos, intacts. Il est à présumer que la 9e vertèbre avait été fracturée par contre-coup lors du passage du chariot sur la poitrine de cet homme, provoquant une déchirure du canal thoracique qui, à ce niveau, est accolé à la colonne vertébrale.

Obs. VI. — Konrad Port. — Un cas de chylothorax ; contribution à l'étude des traumatismes du canal thoracique (*Deutsche Zeitschrift für chirurgie*, vol. XXXIX, chap. XXXIX, p. 572-576, année 1894).

Henri R..., 35 ans, est entraîné par la courroie de transmission d'une machine et projeté le tronc plié entre la machine et le mur. On arrête, à ses cris, la transmission. Il se plaint de violentes douleurs lombaires et présente à la figure quelques égratignures.

Ce n'est que 3 jours après, qu'il accuse de la dyspnée. Le 4e jour, devant la gêne et la douleur respiratoire, le médecin traitant (Dr Schlenzka) fait une ponction et retire un liquide teinté de sang. Sur le moment le blessé se trouve soulagé mais rapidement la dyspnée et les douleurs reprennent.

Le 27 avril, nouvelle ponction : liquide blanc rougeâtre, plutôt laiteux ; certainement du chyle estime le Dr Schlenzka qui envoie le malade à la clinique.

A son entrée, on se trouve en présence d'un homme robuste, légèrement cyanosé de visage, respirant difficilement avec bruit de cornage. L'hémithorax droit est élargi par rapport au côté gauche, surtout au niveau de la base. Légère scoliose à convexité droite.

Douleur à la pression des apophyses épineuses des 1re et 2e vertèbres lombaires. Pas de signe de lésion grave du rachis. Matité de l'hémithorax droit remontant en arrière à hauteur de la 5e vertèbre dorsale, en avant jusqu'à la 3e côte. Pas de signes de fracture de côte. Température le 28 avril 37°2, le 29 avril 36°4 le matin et 36°4 le soir.

Opération le 30 avril. Ponction exploratrice sur la ligne scapulaire dans le 6e espace intercostal, qui ramène un liquide laiteux. *Thoracotomie* avec résection de la 7e côte. Il s'écoule entre 2 et 3 litres d'un liquide lactescent, épais. Le poumon reprend rapidement son expansion. Il n'y a pas d'épaississement, pas de lésion inflammatoire de la plèvre. Mise en place d'un triple drain et d'une mèche iodoformée.

Le 1er mai, le blessé se sent bien mais souffre au niveau de l'incision. La respiration est plus aisée. Le pansement étant traversé, on le change : sur les compresses il n'y a que de la sérosité claire. Dans les drains : caillots de fibrine. Aucun signe d'infection.

Le 2 mai : on retire les drains.

Le 3 mai : le blessé souffre encore, on enlève le pansement et on voit le poumon accolé à la paroi se dilater et s'affaisser avec la respiration. On retire la mèche iodoformée.

Le 7 mai la plaie est très belle : un léger suintement persiste.

Le 12 mai : le blessé est guéri, toutefois la respiration reste légèrement soufflante aux alentours de la plaie opératoire.

Le 16 mai : la plaie est complètement cicatrisée.

Entre le 11 mai et le 25 mai le blessé gagne du poids (de 59 kg. à 61 kg. 500). Le 29 mai, l'examen montre un murmure vésiculaire normal : le poumon est sonore. Le blessé rentre chez lui.

L'analyse du liquide retiré de la plèvre avait montré : des gouttelettes de graisse (de dimensions variables) quelques leucocytes et de rares globules rouges. Le liquide était parfaitement stérile.

Le 7 juillet le blessé est revu en excellent état : le poumon est absolument normal.

Obs. VII. — Otto Henssen (de Sulzbach). — Un cas de chylothorax traumatique bilatéral (*Münchener medizinische Wochenschrift*, 1898, p. 628)

Le jeune B.. , mineur de son état, âgé de 19 ans, fut serré dans la mine entre un wagonnet à charbon et une porte. Le wagonnet le heurta à la poitrine et vint le coincer contre la porte. B... accusa sur le champ des vertiges et de la dyspnée. Il put néanmoins après un repos d'une demi-heure reprendre son travail, travailler trois heures durant et faire un trajet de deux heures pour rentrer chez lui.

Le lendemain 27 août 1897 la dyspnée devint plus intense.

Le 28 août B... fut envoyé d'urgence par son médecin à l'hôpital des mines de Sulzbach.

A son entrée, l'examen ne montra que des éraflures cutanées sur la poitrine et au niveau des épines de l'omoplate ; pas de signes de fractures du gril costal. Par contre : facies cyanosé, respiration accélérée et superficielle. Matité à la base droite au-dessous de la 8e côte. En avant la matité remonte jusqu'au 4e espace intercostal. Le poumon gauche est normal. La température est à 36° 9.

Le 29 août : la limite supérieure de la matité remonte jusqu'à la 6e côte. La dyspnée est plus intense. Ponction

exploratrice : on retire 6 cc. d'un liquide laiteux, inodore, fluide et transparent qui devient opalescent par adjonction d'éther, dont la réaction est neutre et qui contient beaucoup d'albumine. Par ébullition ce liquide coagule presqu'entièrement. Lorsqu'on y ajoute de l'acide azotique on voit se former des particules ressemblant à du fromage. L'examen microscopique montra de fines gouttes de graisse et quelques rares leucocytes. A l'examen chimique on trouva des lipoïdes et du sucre.

Le 30 août au soir la température est à 38° le pouls à 90. L'expectoration est peu abondante et mêlée de sang.

Le 31 août on trouve à gauche à la base une bande de matité s'étendant sur un travers de main. Ponction exploratrice gauche : elle ramène un liquide laiteux qui diffère seulement du liquide retiré de la plèvre droite par une coloration légèrement jaunâtre.

L'affection évolua à partir de ce moment vers la guérison. Il n'y eut pas d'ascension thermique. La dyspnée diminua progressivement d'intensité. La matité alla en régressant. Le 10 septembre, les poumons étaient redevenus normaux, le blessé se sentait parfaitement bien. Il quitta l'hôpital le 18 septembre et put ensuite reprendre son travail.

Depuis lors, il nous fut donné de l'examiner à plusieurs reprises sans rien remarquer d'anormal.

Obs. VIII. — Wiesinger. — Ein Fall von traumatischen chylothorax (*Deutsche Mediz. Wochenschrift.* Leipzig unol Berlin, 1898, 3 nov., XXIV. Ver. Beil. 231) (cas présenté à la Société médicale de Hambourg le 15 mars 1898).

Un jeune homme de 16 ans est victime le 3 février 1898 d'un grave accident. Il est heurté par le balancier d'un moteur à gaz, lancé à terre et serré violemment contre le sol par le rayon de la roue.

Il en résulte une grosse contusion du thorax : Luxation de

l'extrémité interne de la clavicule droite et du 1er cartilage costal ; fracture de la 2e et de la 3e côte du côté droit à la jonction du cartilage et de la côte ; fracture de la 4e et de la 5e côte sur la ligne axillaire. Fracture de la clavicule gauche à l'union du 1/3 interne et du 1/3 moyen.

On assiste dans les jours qui suivent à la formation d'un épanchement pleural bilatéral (matité à la percussion sur plusieurs travers de doigt au niveau des bases).

La ponction permit de retirer : à droite du sang ; à gauche un liquide rouge orangé ressemblant à un mélange de sang et de lait.

Par la suite, le liquide retiré par ponction s'éclaircit et devint jaune orangé : finalement au bout de quelques jours il était clair et blanc comme du lait.

Les caractères du liquide tant macroscopiques que microscopiques amenèrent Wiesinger au diagnostic de chylothorax traumatique : il était manifeste que l'épanchement de chyle était dû à une déchirure ou à une rupture du canal thoracique.

Le blessé guérit spontanément au bout de trois semaines.

Obs. IX. — *Professeur Eugen-Hahn.* Sur le chylothorax (*Deutsche medizinische Wochenschrift*, n° 25, 22 juin 1899 p. 401).

Le 12 janvier 1899 on m'amène un grand blessé, le cocher Gustave W..., 32 ans. Cet homme venait de tomber de sa voiture dont les roues avant et arrière lui étaient passées sur l'abdomen. Le blessé n'avait pas pu se relever.

A l'examen, le blessé est pâle mais a toute sa conscience et parle facilement. Pouls petit à 80. Pas de lésion extérieure apparente. Le blessé accuse des douleurs à la racine des cuisses irradiant vers les genoux, douleurs discontinues. Rachis non sensible. L'homme peut s'asseoir, lever les deux jambes en l'air. Il ressent en outre de fortes

douleurs lombaires. Aucune lésion viscérale de l'abdomen. Au niveau du thorax : fracture des 9e et 10e côtes gauches. Matité et bruits respiratoires affaiblis sur l'hémithorax droit depuis la 4e côte jusqu'au rebord costal.

Jusqu'au 15 janvier, pas de fièvre. Pas d'augmentation de la matité du côté droit. Pas de gène respiratoire. Mais disparition des réflexes patellaires.

Le 23 janvier : apparition soudaine de dyspnée. Absence des vibrations vocales et du murmure vésiculaire dans la zone de matité. Pas de fièvre.

Le 26, la dyspnée s'accentuant on fait une ponction qui ramène 2000 cc. d'un liquide rosé, louche.

Examen de laboratoire : globules rouges et lymphocytes.

Le 27 : bien-être général : pouls plein et fort. Pas de dyspnée. Murmure vésiculaire nettement perceptible.

Le 29 : la matité réapparaît.

Le 30 : Malgré l'accentuation de la matité, pas de dyspnée.

Le 31 janvier : seconde ponction : 2400 cc. de liquide rosé.

Le 2 février : matité absolue sur tout l'hémithorax droit ; 3e ponction : on retire 4100 cc. d'un liquide moins rouge.

Le 5 février : la matité remonte jusqu'au sommet.

Le 7 : on fait une 4e ponction ; on retire 3000 cc. d'un liquide complètement blanc, lactescent. La matité ne monte plus qu'à hauteur de la 3e côte.

Le 11 : l'épanchement s'étant reproduit : 6e ponction : 2000 cc. de liquide laiteux

Le 13 : 7e ponction : on retire un liquide épais, lactescent (4000 cc.) où se forme immédiatement un gros coagulum.

Le 15 : Après chaque ponction, le blessé ressent de vives douleurs dans les jambes. Dans la nuit qui vient de s'écouler il a eu de fortes douleurs dans l'épaule droite. Il réclame une ponction. Il est fatigué et légèrement cyanosé, le pouls est petit. Très forte dyspnée. Tout le corps est froid On

pratique une ponction (la 8e) ; on retire 4800 cc. de liquide moins épais, lactescent.

Le 17 : le blessé est soulagé mais il a un facies fatigué, il est très amaigri. Les téguments sont pâles. Pouls petit et fréquent. Augmentation de la matité. Les urines de 24 heures sont peu abondantes : 700 cc. les derniers jours.

Le 18 : douleurs et dyspnée. La matité augmente. Pouls petit, à peine perceptible. Neuvième ponction : 2000 cc. de liquide laiteux. Soulagement après la ponction.

Le 21 : le blessé subit une dixième ponction qui retire 3000 cc. de liquide.

Le 23 : il meurt.

Autopsie : faite le 25 février.

A l'ouverture de l abdomen, la coupole diaphragmatique bombe vers le bas dépassant le rebord costal de plusieurs centimètres et abaissant le foie. Fracture de la 8e côte droite, des 9e et 10 côtes gauches. Cal sur le flanc droit *de la 10e vertèbre dorsale* ; en ce point : rupture du canal thoracique. Cette rupture conduit dans une sorte de cavité kystique de la dimension d'une datte dont la paroi lisse s'appuie au tissu sous-pleural. Le kyste communique avec la cavité pleurale par une large fente recouverte d'une sorte de soupape. Le poumon droit est complètement comprimé par le liquide et presque vide d'air. Sa surface est par endroit fixée par des adhérences à la plèvre costale. La plèvre est partout lisse.

Le poumon gauche contient de l'air et est un peu hyperémié. Dans la plèvre droite se trouvent environ 7 litres de liquide d'aspect laiteux. Rien dans le péritoine.

Les examens des liquides, retirés lors des premières ponctions, montrèrent beaucoup de globules rouges, des corpuscules graisseux et du sucre. La densité du liquide de 1018 au début, passa ensuite à 1012.

Dans les trois premières ponctions, le liquide était rouge. La réaction resta toujours alcaline. Le diagnostic envisagé

fut rupture du canal thoracique avec chylothorax. On en eut la certitude après la 6e ponction dont le liquide fut examiné par le Pr Salkowski qui en fit une analyse chimique complète.

Au total on a retiré de la plèvre droite 29 l. 650 de chyle. Les 10 premiers litres étaient légèrement sanguinolents. Si on ajoute les 7 litres trouvés à l'autopsie le blessé en 42 jours a perdu environ 36 l. 600 de chyle.

Obs. X. — Handmann. — Deux cas de chylothorax traumatique (*Munchener medizinische Wochenschrift*, 7 février 1899, p. 181).

Premier cas.

Hugo B..., apprenti lithographe, âgé de 19 ans, eut un accident le 3 février 1898 : il travaillait à un moteur à gaz lorsqu'il tomba entre les rayons de la roue motrice au moment où la machine était mise en marche. Il fut serré entre un rayon de la roue et son support en pierre et gravement blessé au niveau du thorax. D'après ce que le blessé raconta par la suite, il n'avait mangé le matin de l'accident que deux petits pains et une tasse de café. Après l'accident le moulin fut tout de suite arrêté et le blessé tiré de sa dangereuse position. Il n'avait pas perdu connaissance mais geignait doucement, se plaignant de manquer d'air et d'avoir très mal. Il n'eut ni hémoptysie, ni vomissement.

Le blessé fut admis à l'hôpital. A son entrée, température à 37°, pouls à 66.

Malade petit, chétif : attitude angoissée. Respiration très courte ; toux saccadée, sèche, douloureuse, mouvements de la cage thoracique manifestement très douloureux.

L'examen montra : une fracture transversale du 1/3 moyen de la clavicule gauche, avec suffusions sanguines. Grosse déformation de la partie droite du thorax, provoquée par des fractures multiples de côtes : luxation chondro cos-

tale des 1re, 2e et 3e côtes du côté droit, fracture des 4e et 5e côtes sur la ligne axillaire.

Le blessé fut laissé sur le dos. Rien d'anormal à l'examen de la partie antérieure de l'appareil pleuro-pulmonaire Traitement : enveloppements froids, morphine. Le blessé s'endormit mais présenta de la toux avec expectoration sanguinolente.

Le lendemain : état général meilleur et respiration calme. On put le faire asseoir dans son lit et constater au niveau de l'omoplate droite un placard rouge bleuâtre très douloureux à la palpation. A l'examen des poumons, à la base gauche sur une hauteur de 3 travers de doigt, matité presqu'absolue. A la base droite matité sur 2 travers de doigt. En haut et sur la partie antérieure, persistance du murmure vésiculaire. Pas de déplacement du cœur. On fit une ponction exploratrice aux deux bases dans la 8e espace intercostal. A droite on retira du sang, à gauche deux seringues pleines de liquide laiteux de couleur orangée. L'examen de ce liquide laiteux donna les résultats suivants : pas de coagulation ni de stratification même après un repos prolongé. A l'examen microscopique nombreux corpuscules très réfringents (détritus et graisse finement divisés) beaucoup de leucocytes, rares érythrocides et pas de sphérules graisseuses de grosse dimension. Par l'osmium légère coloration grise, pas de réaction caractéristique des graisses. Même avec le rouge Soudan on ne parvint pas à mettre en évidence des sphérules de graisse nettement reconnaissables. Une analyse chimique plus détaillée ne put être faite par suite de la minime quantité de liquide retirée.

On mit un bandage de Sayre et on donna au blessé de la codéine pour calmer sa toux.

Les premiers soirs légère élévation de la température (de 37°5 à 38°). Par la suite le blessé resta absolument apyrétique.

Le 15 février : ponction dans le 7e espace intercostal gau-

che : on retire un liquide blanc laiteux (plusieurs seringues de Pravaz). On n'en retire pas davantage pour ne pas provoquer par suite de la décompression un nouvel afflux de chyle dans la plèvre.

Au microscope le liquide présentait les mêmes corpuscules de graisse que celui retiré à la première ponction, mais pas de globules rouges. Pas de stratification après un repos prolongé, mais légère précipitation d'une couche superficielle crémeuse. Poids spécifique 1018. Pas de clarification après adjonction d'éther.

Le même jour une ponction à la base droite dans le 8e espace ramena un liquide jaune clair, transparent et séreux qui possédait toutes les propriétés de la lymphe, il s'agissait ici probablement d'un reliquat d'épanchement sanguin en voie de résorption.

Deux radiographies du thorax prises au début de mars montrèrent l'existence de fractures de la clavicule et des 2e et 5e côtes. Rien d'anormal par ailleurs.

L'affection évolua vers la guérison : la température resta toujours normale, les urines furent constamment dépourvues de sucre et d'albumine : leur volume quotidien était normal. L'appétit resta conservé. Le blessé reprit un kilogr. et put se lever le 26 février. Le 17 mars il quitta la clinique et put reprendre son travail. Revu au mois d'août le blessé ne présentait ni douleurs, ni gène fonctionnelle : les poumons étaient normaux.

Obs. XI. — 2e cas (observation de Kümmel, citée par Handmann).

Un jeune homme de 22 ans fut heurté par une balançoire en mouvement qui détermina une grave contusion du thorax. Il fut admis à l'hôpital deux jours plus tard. A son entrée, il se plaignait de vives douleurs dans la poitrine et de gêne respiratoire L'examen du thorax montra une matité

absolue du côté gauche : cette matité s'étendait presque jusqu'au sommet du poumon,

Pas de fièvre. Quand on vit la gêne respiratoire augmenter et la limite supérieure de la matité s'élever, il y avait indication vitale à ponctionner : on croyait à un hémothorax. On retira de la plèvre 2 à 3 litres de liquide blanc laiteux qui avait tous les caractères du chyle. Il fut impossible de juger du siège et de la nature de la blessure du canal. Après cette première ponction, il fut nécessaire d'en faire deux autres qui ramenèrent moins de liquide.

Le blessé sortit guéri.

Obs. XII. — T. P. Legg. — Chylothorax traumatique bilatéral (*Journal de l'hôpital Saint-Bartholomé*, août 1899, in Munchener Med. Wochenschrift, 1899, p. 1619).

Un homme de 62 ans, étourdi par un coup reçu en pleine figure, fut renversé par un chariot dont une roue lui passa sur le dos de gauche à droite. Il resta évanoui quelques instants puis reprit connaissance. Un examen pratiqué à ce moment montra du gonflement dans la région trochantérienne droite, une fracture de la 2e côte gauche, de la sensibilité au niveau de la région cervicale.

Le 5e jour on s'aperçut de l'existence d'un épanchement pleural abondant dans la plèvre gauche. Le cœur n'était pas déplacé.

Au 8e jour le blessé mourut.

L'autopsie montra une fracture de la 2e côte gauche et de la 2e côte droite. La plèvre gauche contenant 3 litres de liquide épais, lactescent qui, examiné au microscope, présentait une grande quantité de corpuscules graisseux. Ce liquide devenait clair après mélange avec de l'éther. Dans la plèvre droite se trouvait une petite quantité de liquide identique. Fait important : Il y avait une fracture de la colonne vertébrale. Malheureusement on ne put arriver à dis-

séquer le canal thoracique qui était englobé dans du tissu sanguin d'infitration.

Obs. XIII. — Stanislas Mutermilch (hôpital de l'Enfant Jésus, de Warschan). — L'aspect clinique et morphologique des épanchements graisseux (hydrospchyleux et chyliforme) *(Zeitschrift fur Klinische medizini.*, 1902. Bd. 46 S. 123).

Le 13 mai, une fillette de 5 mois est amenée en consultation. L'enfant est tombée il y a 3 semaines du lit de sa mère sur le sol en heurtant le rebord de son berceau qui était placé tout contre.

L'enfant ne présenta rien d'anormal et ne se plaignit pas pendant 14 jours. Puis elle se mit à tousser (seul symptôme).

A l'examen : matité du côté droit au dessous de la pointe de l'omoplate (submatité sur les parties latérales). Disparition du murmure vésiculaire et du frémissement vocal dans la zone de matité.

Rate normale, examen sanguin normal. A la ponction de la plèvre droite : liquide laiteux.

Le 18 mars, avec l'appareil de Potain on retire 115 cm. pour examens spéciaux.

Liquide ressemblant à du lait, opaque, inodore de réaction alcaline. Poids spécifique : 1017.

A l'examen microscopique on trouve une quantité de très petits corpuscules qui au fort grossissement ressemblaient à de petits grains de poussière.

En dehors de ces corpuscules le liquide contenant quelques globules blancs et quelques grosses cellules avec inclus dans leur protoplasme des petits corpuscules. Très peu de globules rouges.

Après agitation avec l'éther, le liquide s'éclaircissait. Après adjonction de quelques gouttes de lessive (Trophen

Longe) le liquide perdait toute coloration. Par contre il devenait noir après adjonction d'osmium.

Au microscope, après mise en place de 1 goutte d'osmium les petits corpuscules devenaient gris sombre. L'adjonction d'éther faisait se dissoudre les corpuscules, qui ensuite se rassemblaient pour constituer de petites boules qui se coloraient en noir par l'osmium.

L'examen chimique a montré la composition suivante : sur 100 cc.

Teneur en graisse	8,360 gr.
Albumine.	6,135 gr.
Extrait éthéré	1,481 gr.
Cholestérine	0,174 gr.
Sels impurs	0,563 gr.
Sels purs	0,028 gr.
Matières extractives (par l'eau) . . .	0,132 gr.
Matières extractives (par l'alcool) .	0,121 gr.

Liquide stérile (examen direct-culture).

La guérison de l'enfant se fit en peu de temps.

Obs. XIV. — David Newman. — Chylothorax par rupture du canal thoracique ou d'un gros vaisseau lymphatique (*The Glascow medical Journal,* 1903, vol. LIX, p. 117).

Gros traumatisme de l'hémithorax droit, fractures de côtes et des deux clavicules. Grande dyspnée, douleur et shock. Emphysème chirurgical. Hématome des parties molles au-dessous de la clavicule gauche. Epanchement chyleux dans la plèvre gauche. Guérison.

J. H..., âgé de 36 ans, fut admis à l'infirmerie royale de Glascow le 11 juillet 1901. Le blessé travaillait dans une galerie de mine, lorsqu'une lourde pierre se détachant de la voûte vint l'écraser contre le sol. On ne connaît pas le poids exact de cette pierre mais elle était fort lourde puis-

qu'il fallut les efforts combinés de quatre hommes pour l'enlever et dégager le blessé. Elle était tombée d'une hauteur de 9 pieds environ. Le blessé avait perdu connaissance.

A son entrée à l'infirmerie, il avait repris ses sens, mais il était presqu'incapable de parler: on parvint néanmoins à comprendre qu'il souffrait violemment du côté gauche. Peu après son admission, il cracha une petite quantité de sang.

L'hémithorax gauche avait une ampliation lente et incomplète. Il y avait asynchronisme des mouvements respiratoires de chaque poumon. Sur tout l'hémithorax gauche et au cou, on notait de l'emphysème qui débordait un peu la ligne médiane.

Les deux clavicules étaient fracturées à leur tiers moyen. Du côté gauche, les 4e, 5e, 6e et 7e côtes étaient fracturées au niveau de leur segment antérieur. Les 4e, 5e et 6e côtes étaient en outre fracturée dans leur tiers postérieur, près du rachis. Murmure respiratoire perceptible, mais très faible au niveau du poumon gauche, normal à droite.

12 juillet : l'emphysème a presque complètement disparu ; la respiration, plus aisée que la veille, est néanmoins difficile. Un gros hématome a envahi les parties molles au-dessous de la clavicule gauche. Les crachements de sang ont cessé.

25 juillet : L'état général du sujet est toujours tel qu'il semble contre-indiqué d'essayer de réduire les fractures des clavicules et des côtes.

27 juillet : On retire par aspiration en ponctionnant la collection sanguine sous-claviculaire 8 oz. de sang liquide. Un examen complet du thorax est pratiqué. On trouve un énorme épanchement liquidien dans la plèvre gauche avec matité absolue, disparition des vibrations vocales et du murmure vésiculaire qu'on parvient à percevoir cependant au-dessous de l'angle inférieur de l'omoplate et au niveau du sommet.

15 août : On essaie de réduire le déplacement des fractures de côtes.

25 août : Examen physique du thorax analogue à celui du 27 juillet. On fait une ponction exploratrice qui permet de retirer 30 oz. de liquide laiteux. Comme on le verra plus loin, on fut amené à pratiquer d'autres ponctions évacuatrices. Le liquide retiré était un liquide laiteux : il coagulait au bout de quelques minutes.

A l'examen microscopique, on ne trouva pas de leucocytes mais un grand nombre de globules de graisse et des cristaux de margarine qui flottaient dans le liquide. Voici la liste des ponctions et les quantités de liquide évacuées :

25	août	30 oz.
5	septembre	30 oz.
6	»	40 oz.
11	»	80 oz.
13	»	100 oz.
21	»	200 oz.
28	»	110 oz.

Soit en 7 ponctions un total de 590 oz.

On fit une analyse chimique du liquide évacué le 13 septembre : on obtint les résultats suivants (pour ‰) :

Eau	915
Sels	5,2
Albumine	67
Graisses	7,3
Substances azotées	1
Perte	4,5
	1000

Le 25 octobre, l'état général du blessé s'était beaucoup amélioré. La respiration était plus libre quoique le poumon gauche fut inactif. Il y avait encore des signes d'épanchement pleural gauche abondant mais comme le blessé pou-

vait aller et venir librement, qu'il ne souffrait plus, on l'autorisa à retourner chez lui en Irlande.

On fut sans nouvelles de lui jusqu'au 3 octobre 1902, date à laquelle il revint à l'infirmerie royale se faire examiner. On nota à l'examen : une pseudarthrose de la clavicule gauche et une légère mobilité anormale des fragments de la clavicule droite, avec persistance du déplacement primitif. Il y avait une dépression nettement visible à la partie supérieure de l'hémithorax gauche : cette dépression correspondait à la fracture des 4e, 5e, 6e et 7e côtes. Diminution de l'ampliation respiratoire de l'hémithorax gauche. Submatité à la percussion sur les deux tiers inférieurs de l'hémithorax gauche, en avant et en arrière. A ce niveau, diminution des vibrations vocales. Affaiblissement des bruits respiratoires. Pas de déplacement marqué du cœur. Un peu de toux mais pas d'expectoration.

L'état général du blessé s'était considérablement amélioré mais l'absence de consolidation des 2 clavicules l'empêchait de reprendre ses occupations : aussi lui conseilla-t-on d'entrer à l'hôpital se faire opérer.

Remarquons que chez cet homme, ces fractures de côtes et des clavicules témoignaient de la violence du traumatisme initial qui avait, en fait, presqu'aplati l'hémithorax gauche,

Obs. XV. — Rudolf Langbein — Chylothorax traumaticus *Inaugural dissertation* (*Université de Leipzig*, 1904, Bruno Georgi, édit).

Un garçon de 9 ans, F. K., le 5 juin 1904, tombe d'une balançoire. La balançoire revient le frapper en pleine poitrine. L'enfant maintenait que la balançoire l'avait frappé sur la poitrine, tandis que ses parents affirmaient que c'était le dos qui avait été atteint.

L'enfant se plaignit tout d'abord de souffrir au niveau de la région sacrée, puis ensuite au niveau de la poitrine et du dos.

Il est arrivé le 9 juin à la clinique.

Etat : Enfant gracile, peu développé Urines sans sucre et sans albumine, mais donnant un gros sédiment.

L'hémithorax droit est sonore sur toute sa hauteur, spécialement à sa base. La respiration est précipitée et forcée. En faisant asseoir le malade, matité absolue du côté droit, en avant et en arrière jusqu à la 3e côte. Au sommet, faible sonorité. Dans la zone mate, murmure vésiculaire et frémissement vocal affaiblis. Pas de râles. L'épanchement est libre et mobile.

La matité hépatique déborde le rebord costal de la largeur d'un doigt. La matité cardiaque dépasse un peu la ligne mamelonnaire. Pouls petit et régulier. Pas d'ascension thermique. On porte le diagnostic d'hémo-hydrothorax droit.

Ponction dans le 6e espace intercostal qui retire 900 cc. de liquide rosé ressemblant à du lait gras ; le sang après repos sédimente.

Microscopiquement : fines gouttelettes graisseuses, des leucocytes et des globules rouges. Réaction alcaline, pas de sucre, coagulation par la chaleur. Poids spécifique 1020. Contenance en graisse 3,95 %.

Le 11 juin : les symptômes respiratoires ayant reparu, on constate la reproduction de l'épanchement. Pouls : 112. Respiration : 36. Ponction de 750 cc. On fait exprès de n'en pas retirer davantage. Après la ponction, le niveau du liquide effleurait la pointe de l'omoplate.

L'examen du liquide donne les mêmes résultats qu'auparavant. Contenance en graisse : 3,45 %.

Le 14 juin : l'épanchement est maintenant au niveau de l'épine de l'omoplate. Le sommet du poumon en arrière, et la partie haute du poumon en avant sont le siège d'un emphysème marqué. Le foie déborde de 2 travers de doigt le rebord costal. La pointe du cœur très déplacée à gauche est perçue sur la ligne axillaire antérieure. Pouls : 104. Respiration : 34.

Ponction de 1200 cc. de liquide brun-clair, ressemblant à du chocolat au lait. Poids spécifique 1009. Réaction neutre. A la chaleur, des flocons se forment. Contenance en graisse : 3.85 %.

Le 16 juin : l'épanchement a regagné 2 travers de doigt en hauteur. Pouls 96. Respiration 24.

Le soir : pouls 116. Respiration 56.

Le 18 juin : l'épanchement semble avoir légèrement diminué. Pouls 108. Respiration 32.

Le 21 : l'épanchement diminue. Respiration 28. Pouls 104.

Le 25 : l'épanchement continue à diminuer. Respiration : 24. Pouls : 90.

Le 3 juillet : sauf la base, le reste de l'hémithorax droit est redevenu sonore.

Le volume des urines était fortement diminué jusqu'au 19. Mais ensuite, il revint vite à la normale. L'enfant, à son entrée, pesait 23 kg. 1, son poids baissa à 22 kg., et à 18 kg. 6. Puis il reprit du poids, et à sa sortie il pesait 23 kg.

La température monta le 15 au soir à 38°2. Le reste du temps, elle oscilla entre 36°2 et 37°7.

L'enfant sorti guéri le 4 juillet.

Obs. XVI. — Lindström. — Un cas de chylothorax traumatique du côté droit consécutif à une déchirure du canal thoracique (*Centralbl fur chirurgie*, 1905, n° 38, S, 1019).

Un ouvrier de 28 ans fait une chute sur le côté gauche qui entraîne une fracture de la 8e côte. Après 4 jours environ apparurent des signes d'épanchement pleural du côté droit. Une ponction retira du liquide qui semblait être un mélange de pus et de sang. La dyspnée du blessé nécessita une thoracentèse qui améliora notablement les signes fonctionnels. Les ponctions, par la suite, durent être répétées plus souvent. On évacua en une semaine 11 l., 750 de chyle. Les forces du malade déclinant de jour en jour, la thoracotomie

fut considérée comme la dernière chance de salut. Mais l'état du blessé ne permit pas de suturer la déchirure du canal thoracique : on se contenta d'installer un tamponnement. Le blessé mourut dans la nuit qui suivit.

A l'autopsie, on trouva une rupture du canal thoracique en regard de la côte fracturée. On ne put mettre en évidence les voies lymphatiques collatérales de dérivation.

Obs. XVII. — Hammesfahr. — Un cas de chylothorax traumatique bilatéral (*Munchener mediziniche Wochenschrift*, 1907, p. 1876).

Jeune garçon âgé de 10 ans qui reçoit le 6 février 1907 un coup de pied de cheval dans la région sterno-claviculaire gauche.

Il n'entre à l'hôpital que cinq jours après. A l'examen : ecchymose dans l'angle formé par le sternum et la clavicule gauche, œdème et douleur à la pression à ce niveau. Pas de crépitation à la palpation du sternum, de la clavicule ou de la 1re côte. La radiographie ne montre pas de fracture Cyanose intense des lèvres et du nez qui tranche sur la pâleur du visage. Respiration difficile malgré la mise en jeu de tous les muscles inspirateurs accessoires. Matité absolue en avant et en arrière sur toute la hauteur de l'hémithorax gauche : on ne peut sentir la pointe du cœur à gauche : elle bat à droite du sternum à trois travers de doigt du bord sternal : donc déplacement considérable du cœur à droite.

Au niveau de l'hémithorax droit, matité de la base : sonorité partout ailleurs. Frémissement vocal conservé sur tout le poumon gauche, à droite dans l'aire de matité. Murmure vésiculaire complètement aboli à gauche, très affaibli à la base droite, distinct sur le reste du poumon droit. Pouls petit battant à 140 à la minute. Température rectale : 37°4. On porta le diagnostic d'épanchement pleural bilatéral : malgré l'absence de fracture de côtes, c'est à un hémothorax qu'on

pensa. La ponction des deux plèvres ramena du chyle : c'était indubitablement du chyle : le liquide retiré était blanc comme du lait.

Un examen du liquide fait à l'institut physiologique donna les résultats suivants : teneur en graisse 2,95.

Traitement : à gauche drainage continu par la méthode de Bulau qui permet l'écoulement de 3000 cc. de chyle en 24 heures. A droite on évacue par aspiration 750 cc. de chyle. Le lendemain, l'écoulement de la plèvre gauche ayant cessé, on supprima le drainage. L'épanchement ne se reproduisit plus ni à droite, ni à gauche.

Il est probable que le canal n'était pas complètement rompu mais seulement déchiré et que s'étant cicatrisé rapidement, le chyle put reprendre son cours.

Les suites furent simples : le blessé se remit rapidement et fut guéri huit jours après.

Obs. XVIII. — Dommering. — Un cas de chylothorax traumatique (*Nederl. Tijdschr. v. Geneesk.*, II, 1907).

Mme S..., femme d'un marinier, se trouvant le 14 janvier 1906 sur le pont de sa péniche est heurtée par la barre du gouvernail et renversée : elle vient tomber sur le bastingage qu'elle touche violemment de son côté gauche. Pas de perte de connaissance, mais une défécation involontaire. La blessée est incapable de se relever, elle ne peut mouvoir ses jambes et accuse des picotements dans les jambes, plus tard des douleurs lancinantes.

Elle est examinée dans la soirée : il s'agit d'une femme robuste. La température est à 37° ; le rythme respiratoire à 18. Mais le pouls est un peu accéléré et bat à 92 pulsations à la minute. Il n'y a pas de traces extérieures de blessure sauf sur le flanc gauche, en dessous de la 12e côte, une ecchymose large comme une paume de main.

Aucune douleur à la pression du rachis. Rien au crâne. Les mouvements de flexion-extension du tronc déterminent des douleurs dans les membres inférieurs. A l'examen du thorax : en arrière et à droite, la limite de sonorité du poumon est de deux travers de doigt plus haute que du côté gauche. Par ailleurs, le thorax est symétrique, le choc apexien, les bruits du cœur n'offrent rien d'anormal.

Par contre : paralysie complète des deux jambes : la flexion de la cuisse reste possible. Absence de réflexes achilléens. Réflexe rotulien normal à droite, affaibli à gauche. Signe de Babinski à droite. Troubles de la sensibilité cutanée. Rétention d'urine nécessitant des sondages réguliers.

Dans les jours qui suivent : phénomènes de spasme des membres inférieurs, avec convulsions douloureuses, exagération des réflexes, Babinski bilatéral et hyperesthésie.

L'état général reste bon : à noter seulement que le 18 janvier la température monte à 39° (température axillaire) et que le pouls et la respiration tendent à s'accélérer.

Par suite de la prédominance des troubles neurologiques, on ne répéta pas pendant les premiers jours l'examen de l'appareil respiratoire. Ce n'est que le 24 janvier, en raison de l'accélération du pouls, qu'on se décide à refaire un examen général de la blessée.

On trouve alors une matité postérieure sur presque toute la hauteur du poumon droit.

Une ponction exploratrice permit de retirer un liquide trouble et rougeâtre dans lequel l'examen microscopique montra de nombreux érythrocytes. On crut qu'il s'agissait d'un hémothorax, on ne fit pas de ponction évacuatrice.

Le 29 janvier, la matité remonte en arrière jusqu'au sommet, en avant jusqu'à la 2e côte. Le choc de la pointe du cœur est perçu à 2 doigts en dehors de la ligne mamelonnaire. La rapidité du pouls, la dyspnée croissante indiquaient de façon formelle la ponction évacuatrice. On retire avec l'appareil de Potain, 550 cc. d'un liquide trouble, épais,

sanglant, ressemblant à du chocolat au lait. Au repos, il ne se dépose qu'un petit sédiment rougeâtre. Le liquide reste aussi trouble mais sa couleur est plus claire. La centrifugation ne diminue pas cet aspect trouble. A l'examen microscopique, on trouve dans le dépôt beaucoup d'érythrocytes, un assez grand nombre de lymphocytes, et peu de leucocytes polynucléaires.

Le 31 janvier, nouvelle ponction : on retire un litre de liquide identique au précédent.

Le 1er février : L'état général s'améliore ; le pouls et la respiration sont plus calmes. Le niveau liquidien a sa limite supérieure en arrière au niveau de la 3e vertèbre dorsale, en avant au niveau du 3e espace intercostal. La pointe du cœur bat encore un peu en dehors de la ligne mamelonnaire.

Le 12 février : L'état général est très bon. L'épanchement n'a pas augmenté, mais il ne s'est pas non plus résorbé ; aussi pratique-t-on une autre ponction qui retire un litre et demi d'un liquide brun clair qui fut confié au Dr Vitter pour examen chimique. En voici les résultats : liquide à réaction alcaline. Poids spécifique : 1022. Ce liquide contient du sang que la centrifugation permet de séparer facilement. Après centrifugation, le liquide est trouble, jaune et laiteux. La couleur jaunâtre augmente un peu à l'ébullition. Au repos se déposent des flocons de fibrine. L'adjonction d'acide acétique après ébullition entraîne la coagulation mais ne l'entraîne pas à froid : on l'obtient par contre à froid avec l'acide azotique. Le liquide contient une émulsion extrêmement fine, imperceptible au microscope. La réaction à l'acide osmique est cependant positive. L'agitation avec l'éther donne un éclaircissement considérable mais incomplet. L'agitation à l'éther alcool éclaircit complètement le liquide.

Sur 25 cc. de liquide, on obtient 2 gr. 142 de matière sèche, soit 8,57 % et 0,25 gr. de graisse, soit 1 %. On

ne trouve pas trace de sucre. On agite à plusieurs reprises 25 cc. de liquide avec l'éther alcool, qui sont ensuite coupés et bouillis avec addition d'acide acétique. Dans le filtrat, nette réaction du biuret. Le dosage des albumines donna le chiffre de 2,1 %.

Cette ponction est suivie rapidement d'une résorption complète.

Les phénomènes paralytiques présentent entre temps une évolution favorable. Lentement mais régulièrement les mouvements volontaires réapparaissent dans les deux jambes. La blessée quitte la clinique le 5 mai sur sa demande. On ne constate plus rien d'anormal du côté de l'appareil respiratoire.

Revue ultérieurement à plusieurs reprises, cette femme continuait à présenter quelques troubles d'ordre neurologique, mais poumons et plèvre étaient redevenus complètement normaux.

Dommering, à la fin de son observation, pose chez cette femme le diagnostic d'hématomyélie et de chylothorax traumatique.

Obs. XIX. — Albert Bohne (de Hamburg). — Deux cas de blessure du canal thoracique, *Deutsche Zeitschrift für chirurgie*, t. LXXXVII, 1907, p. 550-554.

Albert Bohne a observé deux cas de blessure du canal thoracique à la clinique de Lauenstein à Hamburg.

Observation I. W..., 33 ans, matelot. Chute d'un mât d'une hauteur de 4 à 5 mètres.

Le patient, qui sent l'alcool, se plaint de douleurs dans le côté gauche. Il ne peut pas soulever les jambes au-dessus du lit. Outre de petites éraflures de la peau, crépitation facile à sentir au dessus de la 11e et de la 12e côte. Pas de gibbosité. Pas de douleur quand on secoue sa tête. Matité à la base du poumon droit.

Abdomen dépressible, pas sensible à la pression.

Système nerveux : Pupilles également larges, réagissent à la lumière. Anesthésie des jambes jusqu'à 27 centimètres au-dessus du genou.

Pouls petit, légèrement irrégulier, 96.

Respiration 24.

Diagnostic : 1) Lésion profonde de la moelle (fracture vertébrale ;

2) Fracture de côtes à droite ;

3) Epanchement de sang dans la cavité pleurale droite.

Traitement : Repos au lit. Bandage avec un emplâtre.

21 octobre. — Poul 120. Respiration 30. Le patient se plaint beaucoup de douleurs dans le côté gauche.

22 novembre. — A 4 h. 25 du matin, respiration rapide, mort.

Autopsie : Dans le petit bassin, environ un verre à liqueur de liquide séro-sanguinolent.

Cavité thoracique : Dans la cavité pleurale gauche, environ 500 cent. cubes de liquide séro-sanguinolent ; dans la droite, environ 1500 cent. cubes d'un liquide blanchâtre, sans précipité ; qui ressemble à du chyle. Les plèvres costale et pulmonaire sont lisses, brillantes.

Le cœur est de volume moyen, déplacé fortement à gauche. Poumons vides de sang, aérés, en partie atélectasiques.

Les Ve, VIe, VIIe et VIIIe côtes gauches, les X, XI et XIIe côtes droites sont fracturées.

La Xe vertèbre dorsale est fracturée, désaxée, déviée à droite et, à ce niveau il y a rupture totale du canal thoracique en même temps qu'une déchirure transversale mais incomplète de l'aorte comprenant la moitié de la circonférence du vaisseau et intéressant les tuniques interne et moyenne qui sont légèrement décollées. L'adventice, tunique externe, est intacte.

Le foie est déchiré à sa partie supérieure qui adhère à la coupole diaphragmatique ; le parenchyme a éclaté ; il y a

également rupture du diaphragme et du ligament suspenseur.

Obs. XX. — Œken : Un cas de rupture du canal thoracique consécutif à une contusion du thorax (*Munchener Medizinische Wochenschrift*, 2 juin 1908, p. 1182).

A. Kr., mineur, âgé de 20 ans, est pris le 4 novembre 1907 sous un éboulement de lourdes pierres : il reste une demi-heure partiellement enseveli ; seuls la tête, la partie supérieure du thorax et les membres supérieurs émergent libres.

Il est amené 2 heures plus tard à l'hôpital. Au niveau des lombes et des flancs : longues éraflures superficielles. Pas de lésions vertébrales ou costales, décelables cliniquement.

Contracture marquée des muscles abdominaux, vomissements verdâtres. On pensa à une rupture intestinale malgré un pouls tranquille à 70 par minute. Morphine, repos au lit.

Le lendemain, meilleur état général, pas de vomissements, ventre souple, bon pouls.

Les trois jours qui suivent ne sont marqués d'aucun incident.

Le 8 le blessé se plaint pour la première fois d'une douleur du côté droit lorsqu'il respire. Légère matité.

Le 9 une ponction devient nécessaire, le blessé ayant été pris d'une violente dyspnée dans la nuit. Ponction de la plèvre droite : on retire quatre litres de liquide laiteux qui, macroscopiquement, était sans nul doute du chyle : l'examen microscopique en apportait la confirmation.

Le lendemain, le blessé présenta à nouveau une dyspnée intense qui nécessita une nouvelle ponction : cette ponction dut être répétée tous les deux jours jusqu'à concurrence de 3 autres ponctions. Chaque fois on retirait 4 litres de chyle. Le liquide évacué devenait de plus en plus clair et ressemblait en dernier lieu à du lait coupé d'eau.

On s'imposa pour règle de ne ponctionner désormais qu'en cas d'extrême urgence et de ne retirer que juste la quantité nécessaire pour soulager le blessé.

La température se maintint les huit premiers jours entre 37°5 et 38°5 puis tomba au-dessous de la normale pour redevenir subnormale les 3 derniers jours.

Le pouls normal au début, devint très fréquent et mou. Les urines qui ne présentaient rien de pathologique diminuèrent chaque jour de volume pour atteindre finalement 300 cc.

Parmi les autres symptômes, il faut noter une soif impossible à calmer et un état d'agitation nerveuse qui ne cédait pas aux sédatifs.

Le traitement consista, en plus des 5 ponctions de 4 litres chaque, en une nourriture substantielle et plus tard pour essayer de pallier à la déshydratation, en injections sous-cutanées de sérum de Koch.

Dans les jours ultimes on tenta de réinjecter dans les veines une partie du chyle prélevé aseptiquement, sans obtenir de résultat appréciable. Le blessé mourut d'inanition et d'asphyxie le 18 novembre.

Autopsie : A l'ouverture de l'abdomen on vit la coupole diaphragmatique droite refoulée de telle sorte que sa convexité regardait la cavité abdominale, entraînant un déplacement marqué du foie.

Dans le péritoine, pas de liquide libre. Coupole diaphragmatique gauche en place.

Après ouverture du thorax, on retira de la plèvre droite environ 6 litres de liquide de couleur chocolat au lait. Le poumon droit est rétracté sur son hile. A droite de la colonne vertébrale et au-dessus du diaphragme on aperçoit des caillots sanguins. Après avoir enlevé ces caillots on trouve dans la plèvre médiastine juste au-dessus du diaphragme, à droite de l'aorte un orifice du diamètre d'un gros crayon, par lequel s'échappe du liquide laiteux lorsqu'on a soin

d'exercer sur la portion sous-jacente du canal thoracique une pression de bas en haut. A droite de l'orifice passe la veine azygos qui est intacte. Il est impossible de pénétrer par cet orifice dans le canal thoracique qui n'est pas unique, mais remplacé au-dessus et au-dessous par un lacis de vaisseaux lymphatiques qu'il est très difficile de disséquer.

On ne trouve pas la moindre lésion osseuse vertébrale ou costale qui puisse expliquer la déchirure du canal.

Pas de liquide dans la plèvre gauche.

Obs. XXI — Slajner. — Un cas de chylothorax traumatique (*Centralblatt für chirurgie*, 1912, n° 8, p 258).

Un homme de 27 ans se fit une fracture de la clavicule gauche. Au bout de 4 jours : apparition d'un épanchement pleural gauche que la ponction montra être du chyle. Deux ponctions (de 1600 et de 1500 cc.) furent faites en 15 jours. Guérison.

Obs. XXII. — Léopold Lindenfeld. — Sur un cas de chylothorax traumatique du côté droit (*Thèse de Zurich*, 1919-1920, n° 42).

Une femme de 45 ans est amenée le 5 septembre 1918 à l'hôpital cantonal de Zurich.

Histoire de la malade : chute en février 1918 dans un escalier. Elle glisse de plusieurs marches et heurte violemment du dos les degrés. Cette femme souffre vivement des reins pendant 2 ou 3 jours. Ce n'est que 2 ou 3 semaines plus tard qu'apparaît un rhume à la suite duquel la malade se met à tousser et présente une vive dyspnée. La toux devenant de plus en plus fréquente et l'état général ne s'améliorant pas, la femme se décide à consulter un médecin qui aurait constaté l'existence d'une pleurésie. Tout l'été durant elle resta dyspnéique, mais put néanmoins faire la moisson Poudres

et onguents ordonnés par le médecin, boules chaudes et bains de soleil n'amenèrent bien entendu aucune amélioration.

La veille de son entrée à l'hôpital, le médecin avait fait une ponction qui avait ramené un liquide « comme du pus ».

A l'examen à son entrée : température 37°. Pouls 108. Matité complète sur toute la hauteur du poumon droit. Respiration un peu accélérée. Le murmure vésiculaire très affaibli est encore perceptible au niveau de toute la zone mate.

Le poumon gauche est absolument normal. Le cœur est dévié à gauche : sa pointe bat sur la ligne axillaire antérieure dans le Ve espace intercostal.

La radiographie montra une ombre sur tout l'hémi-thorax droit.

La ponction permit de retirer un liquide laiteux légèrement jaunâtre : on en retira 1500 cc.

Le 6 septembre, la malade respire plus librement ; la matité remonte jusqu'à mi-hauteur de l'omoplate.

Le 9 septembre : ponction de 900 cc. nécessitée par la dyspnée de la malade. Jusqu'au 17 la malade se sent mieux : à cette date, réapparition de la dyspnée : on retire 1250 cc. de chyle.

Le 26 l'intensité des signes fonctionnels oblige à ponctionner : on évacue avec lenteur 1000 cc.

L'épanchement se reproduit moins rapidement : le 16 octobre on retire 600 cc.

Ce n'est que le 15 novembre qu'on refait une ponction de 1300 cc. Gros soulagement après cette ponction.

La malade est revue le 2 février 1919 : la matité remonte en arrière jusqu'à l'épine de l'omoplate. Une ponction faite dans le 8e espace intercostal droit ne permet de retirer que 5 cc. de liquide.

On revoit pour la dernière fois la malade le 5 juin : il reste de la submatité à droite et en arrière : les bruits respiratoires sont affaiblis à ce niveau.

A noter que cette malade présentait un petit goitre cervical du volume d'une pomme.

L'examen chimique du liquide avait donné les résultats suivants : poids spécifique 1020 ; réaction alcaline. Albumine : 6,05 % ; sucre : traces ; graisse : 1,52 %. A l'examen microscopique : très petits corpuscules, pas de cellules, pas de gouttelettes graisseuses, pas de microbes (ni à l'examen direct, ni à la culture).

Après agitation avec de l'éther, le liquide s'éclaircit. Il ne pouvait s'agir que de chyle.

Pour l'auteur, ce cas de chylothorax est sans nul doute d'origine traumatique.

Obs. XXIII. — Malone et Wardrop. — Chylothorax traumatique récidivant (*The Lancet*, juin 1919, p. 1116).

Marin français, 22 ans, admis à l'hôpital, souffrant d'une grande dyspnée. Il est tombé d'un mât haut de 10 mètres sur le pont, 10 jours auparavant. On ne sait rien de ce qui s'est passé dans l'intervalle.

Cœur déplacé à gauche : choc de la pointe dans le 6e espace en dehors de la ligne mamelonnaire. Pouls misérable irrégulier et rapide (120) 30 respirations à la minute Température : 98° F. Pas d'expectoration ni de toux. Obscurité complète de l'hémithorax droit avec absence de vibrations excepté au sommet. Rien ailleurs. Pas de signes extérieurs de traumatisme sauf une toute petite plaie superficielle.

Ponction : 200 onces, liquide laiteux, légèrement teinté en rouge. Sonorité et murmure vésiculaire reparaissent à l'auscultation.

Le 3e jour : respiration embarrassée ; nouvelle ponction : 80 onces.

Le blessé va bien jusqu'au soir du 6e jour ; de nouveau : dyspnée. Toux avec légère expectoration.

Le 17e jour : ponction 148 onces. Culture sur agar : négative. Pas de B. K. à l'examen direct.

2 jours plus tard ponction : 195 onces. Des ponctions quotidiennes furent nécessaires à partir de ce moment.

Mort le 24e jour après son admission de collapsus cardiaque. Température de 96 à 99°2 F.

Au total : 81 pintes de liquide.

Jours....	1	3	7	7	11	13	15	17	18	20	22
Onces....	200	80	148	195	152	141	190	106	140	126	150

Plusieurs examens de liquide furent faits :

Aspect : laiteux ; pas de tendance à se diviser en plusieurs couches.

Pas de sang, sauf à la 1re ponction.

Poids spécifique : 1008-1016.

Réaction alcaline. Pas de graisse. Albumine très abondante. Microbes : néants.

Cytologie : pratiquement uniquement composé de petits lymphocytes.

Inoculation au cobaye négative.

Autopsie : sujet gras, émaciation peu marquée. Plèvre droite contenant du liquide chyleux : légers dépôts fibrineux sur la plèvre par endroits. Plèvre légèrement injectée. Poumon droit collabé mais flottant sur l'eau. Normal à la coupe. Léger épaississement de la plèvre au niveau du rachis à hauteur des 7e, 8e 9e vertèbres dosales. On ne trouva pas de lésion du canal thoracique.

Le reste normal : pas de néoplasme, pas de tumeur dans le thorax ou l'abdomen.

Coupes microscopiques de la partie épaissie de la plèvre, pas de tuberculose.

Obs. XXIV. — E. Riese. — Chylothorax (*Deutsche medizinische Wochenschrift*, 15 septembre 1921, p. 1109).

Un homme de 45 ans tombe, le 8 juin 1920, d'une échelle. Cette chute de 4 à 5 mètres de haut se fait de telle sorte que le côté droit du thorax heurte une barre de fer. Il perd connaissance et ne revient à lui que dans l'ambulance qui le transporte à l'hôpital. A son entrée, on apprend qu'il n'a ni vomi, ni craché de sang. Il se plaint de vives douleurs du côté droit et de souffrir dans la région lombaire au moindre mouvement et au moindre contact.

L'examen du blessé montra : une diminution de l'amplitude respiratoire du côté droit. Dans le dos à droite de la ligne médiane, au-dessus de la 8e vertèbre dorsale, tuméfaction notable et sensibilité à la pression à ce niveau. A la radiographie : fracture de l'apophyse transverse de la 8e vertèbre dorsale. Pouls 76 régulier, un peu mou. Urines normales. Température 36°8.

Le 4e jour, sans élévation thermique notable, la fréquence du pouls augmente (88 à 100) et on s'aperçoit de l'existence d'un épanchement pleural droit. Cet épanchement s'accrut rapidement pendant les deux jours suivants. Le pouls continua à s'accélérer et de la dyspnée apparut.

Au 6e jour, l'épanchement était devenu considérable : le cœur était déplacé vers la gauche : dyspnée importante, cyanose, agitation, extrémités froides, pouls petit et très accéléré. On fit une ponction qui permit de retirer 2500 cc. d'un liquide couleur chocolat que l'examen montra être du chyle mélangé à du sang.

Après la ponction, amélioration de l'état du blessé : ralentissement du pouls et de la respiration ; l'appétit revint, la soif resta vive.

Cette amélioration ne fut que passagère et l'épanchement se reproduisit très vite : on fut obligé de ponctionner tous les jours, puis tous les deux ou trois jours. Le 22 juin on

établit un drainage à demeure (méthode de Perthes) qu'on laissa pendant quatre jours.

Du 13 au 26 juin, par 8 ponctions et par le drainage continu, on retira plus de 24 litres de chyle dont la couleur et l'aspect étaient ceux du lait. Pendant ce laps de temps et malgré une alimentation substantielle, le blessé avait fortement maigri.

On enleva le drain le 26 juin, l'épanchement cessa de se reproduire. Les urines quotidiennes passèrent alors de 500 cc. à 2800 cc.

L'état général s'améliora à vue d'œil.

Mais le 12 juillet une ponction retira quelques centimètres cube de liquide : l'analyse bactériologique montra la présence de staphylocoque doré. Il s'agissait donc d'une infection pleurale par le drainage de Perthes. Cette pleurésie purulente fut opérée le 23 juillet.

Les suites opératoires furent excellentes et le blessé guérit.

Obs. XXV. — Ulrich (*in article de Riese*).

Ulrich a observé un cas de chylothorax traumatique droit chez un ouvrier de 24 ans. Pas de blessure extérieure. Pas de lésion du squelette cliniquement et radiographiquement. La gêne respiratoire du blessé nécessita cinq ponctions qui évacuèrent un total de 18 litres 250 de chyle. On essaya par une alimentation réduite de diminuer l'écoulement intrapleural de chyle, sans succès d'ailleurs. On finit par ne plus donner au blessé que du thé.

L'épanchement mit deux semaines à se résorber : son niveau était remonté après la dernière ponction jusqu'en dessous de l'omoplate.

A signaler qu'au moment où le blessé commença à perdre ses forces, s'installa de l'aphasie.

Obs. XXVI. — Coelen. — Un cas de chylothorax traumatique (*Berliner Gesellschaft für Chirurgie*, 10 décembre 1923 et *Centralblatt für Chirurgie*, n° 11, 13 mars 1924).

Enfant de 6 ans écrasé par une automobile.

Du côté gauche existait un pneumothorax ouvert avec collapsus du poumon par arrachement d'une bronche entre les 2 lobes pulmonaires à côté du hile. Par suite des déchirures du poumon et des bronches un emphysème médiastinal et un emphysème sous-cutané au niveau du cou et de la région scapulaire gauche s'étaient rapidement manifestés.

La cavité pleurale droite était remplie par environ 200 cc. de liquide laiteux qui, par sédimentation, formait une couche de base rougeâtre et une couche supérieure crémeuse et épaisse. L'examen du canal thoracique montra une rupture transversale avec lymphorragie dans la plèvre droite.

Obs. XXVII. — Fritz Lindenberg. — Un cas de double chylothorax traumatique (*Münchener Médinizische Wochenschrift*, 1926, 22 octobre, p. 1798).

Un homme de 36 ans est serré le 12 octobre 1925 entre 2 wagons à charbon, dont l'un était immobile et dont l'autre glissait sur la voie sans être tiré par une machine. Le wagon l'atteignit de telle sorte qu'il fut coincé sur toute la hauteur du tronc la pression s'effectuant dans le sens transversal. On l'amena en voiture à l'hôpital, là il put marcher et ne donna nullement l'impression d'un grand blessé. A l'examen il se plaignait de souffrir de la région sacrée. Dans le dos on notait deux insignifiantes excoriations qui d'ailleurs semblaient être antérieures à l'accident.

Rien d'anormal au rachis, à la cage thoracique, aux organes profonds. Une radiographie confirma ces signes cliniques.

Le 14, le blessé déclara que la nuit précédente il avait pré-

senté de la dyspnée qui avait complètement disparu au matin. Un examen du poumon ne révéla aucun signe pathologique. Dans la nuit du 15 au 16 je trouvai le malade très cyanosé, dyspnéique et tachycardique ; on notait aux deux bases pulmonaires une obscurité sur une largeur de main avec disparition du murmure vésiculaire. Dans la matinée du 16 octobre la matité remontait à droite à hauteur de l'apophyse épineuse de la 5e vertèbre dorsale, à gauche à hauteur de la 6e côte. Ces signes furent confirmés par la radio. Une ponction retira à droite 800 cc., à gauche 500 cc. d'un liquide d'apparence laiteuse et un peu rosé. La température rectale était à 36° avant la ponction. L'aspect macroscopique permit de reconnaître qu'il s'agissait de chyle. Le même jour on fit encore 2 ponctions de 2500 et 2000 cc. En tout en 10 heures on retira 5800 cc. de chyle (dans la proportion de 3 pour 2 en faveur de la plèvre droite).

Le 17 : Nouvelles ponctions bilatérales ; en tout 2000 cc. de chyle.

Par la suite la tachycardie disparut ; l'état fonctionnel s'améliora. La diurèse redevint normale alors qu'auparavant il y avait oligurie marquée.

Le 26 octobre : Ponction à droite de 1300 cc. A gauche l'examen radioscopique montra une cavité pleurale libre. L'épanchement de la plèvre droite se reforma rapidement sans phénomènes attirant l'attention.

Le 18 novembre : Ponction à droite 1500 cc. de chyle. L'épanchement ne se reproduisit plus. La plèvre redevint libre.

Ainsi en l'espace de 5 semaines, on avait évacué 10 l, 6 de chyle (dont plus de la moitié en 10 heures !).

Examen du liquide : laiteux, crémeux, un peu rosé. Poids spécifique 1,012 à 1,014. Pas de coagulation (à la température de la pièce) ; au repos 2 couches se formaient : une inférieure ressemblant à du petit lait, la supérieure à de la crème. A la centrifugation, 3e couche : de sang. J'agitai « la crème » avec

de l'éther et la centrifugeai. Le liquide clair surnageant fut prélevé avec une pipette, il laissa après deux évaporations à l'éther un reste de graisse de la consistance de l'huile.

Au microscope : gros globules de graisse. Il y avait en outre des érythrocytes et des leucocytes, dans la même proportion que dans le sang normal et ils provenaient sûrement d'une hémorragie liée à une rupture de la plèvre.

Par la suite, le liquide, de couleur rose, contint de moins en moins d'éléments celluleux jusqu'à ne plus renfermer que quelques lymphocytes isolés, ce qui prouvait que l'écoulement de sang, indépendant de la chylorrhée, avait cessé.

Obs. XXVIII. — Grimault. — Le chylothorax traumatique (Rapport de M. Ch. Lenormant (*Bulletin et Mémoires Soc. chir.* n° 5, 18 *février 1928*).

Le 22 mars 1927, l'ouvrier T... (Jean), âgé de trente-deux ans, ayant bu et mangé copieusement, se trouvait en état d'ébriété, lorsqu'il fut bousculé par une automobile. Il avait été touché sur le côté droit du thorax par le capot de la voiture. Le traumatisme fut si violent que la victime projetée en l'air passa au-dessus de la voiture et retomba sur la tête à plusieurs mètres de là.

Le blessé, amené aussitôt à l'hôpital, est, à son arrivée, dans le coma ; il présente une vaste plaie du cuir chevelu dans la région occipito-pariétale droite avec fracture du crâne.

Nous l'opérons immédiatement (aide Dr Wilwertz) ; la plaie du cuir chevelu est excisée, puis agrandie en arc de cercle. Le lambeau récliné, nous découvrons une fracture du crâne très étendue, avec enfoncement allant jusqu'à la ligne médiane. Les esquilles mobiles sont enlevées ; l'une d'elles a ouvert les méninges et blessé le sinus longitudinal qui saigne à flot. La brèche cranienne est régularisée à la pince-gouge. La plaie du sinus est aveuglée par des mèches, puis

suture de l'aponévrose péricranienne et suture du cuir chevelu sur les mèches.

Le 24, le blessé est toujours dans le coma : une ponction lombaire permet de retirer 12 cent. cubes de liquide céphalo-rachidien teinté de sang.

Le 25, au coma succede une très grande agitation : le blessé arrache son pansement à différentes reprises.

Cette période d'agitation extrême dure jusqu'au 1er avril. La lucidité réapparaît alors peu à peu.

Les mèches ont été enlevées du troisième au huitième jour. La plaie opératoire s'est cicatrisée par première intention, mais à l'endroit où les mèches ont été retirées il s'est produit une légère suppuration superficielle qui a mis environ un mois à se tarir. Une hémiparésie droite a été constatée aussitôt après l'accident et a duré autant que la période de coma et d'agitation, après laquelle nous n'avons plus observé aucun trouble consécutif à la fracture du crâne.

Les suites du traumatisme du thorax ont été du plus haut intérêt. Dès que le blessé eut retrouvé sa lucidité, il s'est plaint de douleurs dans le côté droit et, pour essayer de les calmer, est resté toujours couché sur ce côté ; de plus, il toussait beaucoup et transpirait abondamment. Le 15 avril, à l'auscultation, nous trouvons à la base droite une diminution du murmure vésiculaire et de la submatité. Le blessé commence à se lever un peu dans le courant de la journée. Dès le 25, il se sent plus faible, la toux augmente ainsi que la zone de matité de la base droite ; nous pensons à un hémothorax. Peu à peu, insidieusement, le tableau clinique se modifie et, le 10 mai, l'état est le suivant : hémithorax droit globuleux, matité absolue dans toute sa hauteur, gêne respiratoire importante. L'examen radioscopique montre de l'obscurité de tout le côté, le cœur est refoulé à gauche.

Le 11, brusquement, cyanose, dyspnée intense ; une ponction exploratrice a donné issue à un liquide lactescent, jaunâtre. Nous en retirons *2 litres*, mais nous devons arrêter

l'évacuation, parce que le malade est pris d'une quinte de toux avec étouffements.

Néanmoins, il se trouve très soulagé après cette ponction, mais le liquide se reproduit rapidement. Aussi, dès le 13, nous devons pratiquer une nouvelle ponction et retirons *6 litres* de liquide ayant l'aspect du lait. Le malade se trouve de nouveau bien, respire aisément, s'assied dans son lit et retrouve son appétit. Cette amélioration est de courte durée ; le 17, il asphyxie de nouveau et une nouvelle ponction évacue *4 litres* de liquide lactescent. L'examen de ce liquide (Dr Lejeune) a donné les renseignements suivants : densité 1013, présence d'albumine ; après plusieurs jours de repos, ce liquide ne s'est pas coagulé ; il s'est divisé en 2 couches ; la couche supérieure rappelant la crème du lait et la couche inférieure ayant l'aspect du petit-lait. L'examen miscroscopique a montré la présence de très nombreux globules de graisse. Ce sont là les signes caractéristiques du chyle.

Quelques jours après cette troisième ponction, la gêne respiratoire reparaît, mais elle ne s'accompagne ni de dyspnée marquée, ni de cyanose ; nous restons dans l'expectative. Ces troubles s'atténuent peu à peu, l'état général s'améliore, l'épanchement thoracique se résorbe lentement.

A partir du 15 juin, le malade commence à se lever, mange de très bon appétit et engraisse rapidement. Le 7 juillet, un examen radioscopique du thorax montre les deux sommets bien clairs ; forte réaction hilaire avec ganglions anciens, parenchyme pulmonaire clair. Base gauche et cul-de-sac gauche très clairs. Le cul-de-sac droit s'éclaire mal ; le diaphragme bouge très peu. Léger voile uniforme de la base droite, épaississement pleural, pas d'épanchement.

Le 8 août, le blessé quitte l'hôpital complétement guéri pour reprendre son travail habituel.

Obs XXIX. — Etienne (*in* Thèse de Lejeune, Nancy, 1928).

Un ouvrier de 27 ans est renversé, le 18 juin 1928, par une automobile, dont l'aile le prend en écharpe et le jette à terre sur la tête et le côté droit.

A son entrée à l'hôpital, il ne présente, en dehors de quelques contusions et éraflures, aucun symptôme de traumatisme grave : thorax, abdomen, colonne vertébrable semblent indemnes.

Le 20 juin, le blessé qui n'accusait qu'une légère gêne respiratoire, est en proie à une violente dyspnée : 60 respirations, cyanose intense, pouls imperceptible battant à 160, extrémités froides, sueurs profuses.

Il y a matité compacte et abolition de la respiration dans toute la hauteur du poumon droit, refoulement du foie et du cœur, dont la pointe est déviée de quatre travers de doigt vers la gauche. Une ponction d'urgence ramène 2400 cc. d'un liquide opaque, lactescent, couleur café au lait, qui est du chyle.

Le cœur reprend alors sa place normale, le pouls est mieux frappé, et le haut du poumon retrouve sa sonorité, mais une sonorité à résonance tympanique, avec quelques râles à tintement métallique ; il y a donc au-dessus de l'épanchement liquide un épanchement d'air : chylo-pneumothorax.

L'examen de cet épanchement par le Dr Verain, chef de laboratoire de la Faculté, confirme qu'il s'agit bien de chyle mêlé de sang : le microscope montre de fines granulations réfringentes caractéristiques : le liquide est stérile.

Mais l'accalmie est de courte durée ; l'épanchement se reproduit avec une extrême rapidité, et un accès de suffocation oblige, le 22 juin, à une nouvelle ponction de 2600 cc., qui est suivie d'un œdème douloureux de tout le côté droit, dû à l'infiltration de la paroi par le chyle fusant au niveau de l'orifice de ponction.

Les 24 et 25 juin, crises de dyspnée imposant une troisième

et une quatrième évacuations de 2600 cc. chaque, et, le 26, cinquième ponction de 800 cc.

A partir de cette date, l'épanchement ne se reproduit que lentement, et l'état du blessé semble s'améliorer. Le 29 juin, une ponction est faite uniquement pour s'assurer que la nature du liquide n'a pas changé, et l'espoir renaît, lorsque, tout à coup, le soir même, le malade est pris d'un violent accès d'apnée et meurt en quelques instants, vraisemblablement d'insuffisance cardiaque aiguë, car il ne présentait aucun signe d'œdème aigu du poumon et les urines étaient normales.

Autopsie par le Dr Morin, chef des travaux de la Faculté, commis comme médecin légiste.

La cavité pleurale droite est remplie de 3000 cc. d'un liquide relativement limpide, couleur café au lait clair, avec grumeaux jaunâtres en suspension, ayant tous les caractères du chyle. Le poumon est ratatiné, atélectasié.

Au fond de la cavité pleurale, on voit une saillie anormale du disque entre la IXe et Xe vertèbre dorsale, luxation produite sans doute par une torsion brusque du rachis. L'articulation costo-vertébrale de la IXe côte fait une saillie de la grosseur d'une noisette, et l'espace intercostal entre les VIIIe et IXe côtes est dilacéré à proximité du rachis.

Au niveau de la dislocation costo-vertébrale, à la face antéro-latérale droite du rachis, on note la présence d'un orifice anormal, admettant presque l'extrémité de l'auriculaire et d'où, par pression, s'écoule un liquide analogue à celui qui remplissait la plèvre.

On dégage l'aorte et on constate une section nette du canal thoracique, dont les deux bouts sont écartés de un centimètre environ : la rupture s'est produite au niveau du disque déplacé.

L'accident a donc déterminé une dislocation du rachis avec rupture, à ce niveau, du canal thoracique, d'où le chyle se répandait dans la plèvre droite.

A noter la présence, au niveau du ligament phréno-péricardique antérieur, d'un gros kyste lymphatique sus-diaphragmatique constitué par du muscle, vraisemblablement des fibres du diaphragme et des surfaces séreuses, pleurales ou péricardiques, à parois conjonctives fasciculées et à contenu séro-lymphatique.

On trouvait, en outre, appendus au côté droit du rachis, au-dessus de la lésion vertébrale, les reliquats d'une petite masse, ressemblant à un kyste rompu, constituée par de la fibrine coagulée et stratifiée provenant de l'épanchement.

Obs. **XXX.** — Clayton F. Andrews. — Traumatic intra thoracic rupture of the thoracic duct with chylothorax (*Transact of. Resid. and ex Resid. of. the Mayo Clinic*, 1928).

Un homme de 52 ans est admis le 30 avril 1928 à l'hôpital général Lincoln. Il se plaignait avant tout d'une douleur dans l'épaule droite et dans la partie supérieure et moyenne du dos. Le blessé avait été coincé sous une Ford qui l'avait renversé en tournant à angle aigu. Le blessé disait que depuis un an il avait été mal portant. Il avait beaucoup souffert dans le côté gauche du dos et jusque dans la jambe et le cou de pied gauches : il se plaignait de faiblesse générale et de mauvaises digestions continuelles. Il avait des aigreurs gastriques, de la faim douloureuse depuis 12 ou 15 ans et il toussait depuis un an environ. Il avait eu un traumatisme du dos 14 ans auparavant et conservait depuis lors de la boiterie, de la raideur et une déformation du dos. Il souffrait beaucoup en se baissant ou en travaillant durement comme l'exige l'épluchage du maïs. Il avait été dans un hôpital une semaine, en avril 1927.

A cette date il pesait 225 livres et depuis lors il avait perdu 35 à 40 livres.

A son entrée le malade présentait les apparences d'un homme bien nourri de six pieds de haut et pesant environ

200 livres. La température était de 97°2 F, le pouls battait à 58 normal, 16 respirations à la minute et superficielles. Pression systolique 70, diastolique 45. La peau était moite, froide et visqueuse. Les pupilles étaient égales et réagissaient normalement à la lumière et à la distance. On réveillait de la douleur à la pression sur la partie supérieure du côté gauche de la poitrine, et sur la colonne vertébrale dans la région dorsale inférieure et lombaire. En ces points, il y avait du gonflement et une ecchymose considérables ; au niveau de l'angle de l'omoplate une légère excoriation. Cyphose thoracique marquée ; les réflexes rotuliens étaient abolis de chaque côté. Bras et jambes avaient leur motilité normale. Après son admission, le blessé, en plus des symptômes déjà décrits, se plaignit d'une douleur considérable dans l'épaule droite : à ce niveau quelques craquements dans l'articulation.

Une radiographie latérale de la colonne vertébrale, montra des lésions marquées d'ostéo-arthrite avec des formations ostéophytiques très développées spécialement en avant ; certains de ces ostéophytes avaient 0,5 cm. de long, ils étaient surtout accentués au niveau des 8e et 9e vertèbres dorsales. Aucune fracture de côte. Au niveau du membre supérieur droit, on notait une fracture linéaire incomplète de l'humérus à 12 5 cm. de l'extrémité supérieure de l'os, sans aucun déplacement.

Pendant son séjour à l'hôpital la température oscilla de 97°2 F lors de son admisssion à 99°2 point culminant de la courbe. Le pouls varia de 58 à 110 et la respiration de 16 à 30, avec comme moyenne 20. A son entrée : urines normales à l'exception d'un reflet hyalin passager et de quelques leucocytes.

Mise à part la douleur dans le dos et dans la partie supérieure et antérieure de l'hémithorax droit, le blessé se sentait bien et était apparemment en bonne condition dans les 3 ou 4 jours qui suivirent l'accident.

Le 5 mai, douleur abdominale généralisée et un peu de ballonnement, sans sensibilité à la pression.

G. B. : 15.650 avec 80 pour cent de neutrophiles. Une dyspnée soudaine avec transpiration abondante apparut en même temps que le ballonnement non douloureux du ventre augmentait. Le blessé était un peu froid, se plaignant d'un poids sur la poitrine (côté droit) qui lui donnait l'impression de lui boucher la respiration. Il déclara qu'il avait été un peu dyspnéique depuis 2 jours et un peu plus mal dans la nuit : pas de douleur dans le thorax à ce moment. Limitation marquée de la respiration, respiration de type abdominal à droite, absence de murmure vésiculaire sur toute la hauteur de l'hémithorax droit qui était mat depuis le sommet jusqu'à la base, sonorité normale sur toute la hauteur de l'hémithorax gauche. Les bruits pulmonaires ne pouvaient être perçus sur la plus grande partie de l'hémithorax droit ; ils étaient très lointains à la partie supérieure de la partie antérieure de l'hémithorax droit. Une radiographie montra un épanchement pleural droit masquant complètement le poumon.

Ponction dans le 7e espace intercostal droit, sur la ligne axillaire postérieure et évacuation de 1000 cc. d'un liquide couleur de brique : grosse amélioration de la dyspnée. L'examen, après centrifugation, montra un liquide fluide et crémeux avec de multiples petits globules de graisse, quelques globules rouges et pas de leucocytes. Les caractères du liquide firent penser au diagnostic de rupture du canal thoracique.

Le 8 mai : Apparition d'une dyspnée sévère avec toux fréquente sans expectoration. L'hémithorax droit était de nouveau mat sur toute sa hauteur avec disparition du murmure vésiculaire. La pointe du cœur était dans le 6e espace sur la ligne axillaire antérieure repoussée probablement par l'épanchement pleural droit.

Ponction au même endroit que précédemment, évacuation

de 3015 cc. de liquide identique à celui retiré auparavant A la suite de cette ponction, respiration plus aisée, le cœur était revenu à sa place, le malade se sentait mieux. La plus grande partie de l'hémithorax droit redevint sonore, sauf la base. Densité du liquide : 1005. Globules rouges et quelques lymphocytes ; pas de globules de pus, pas de cellules épithéliales.

La coloration au Soudan montra des quantités de petits globules de graisse, de diamètre de 5 à 15 microns. Les cultures ne poussèrent pas : l'aspect macroscopique était celui de lait mêlé de sang ; après centrifugation le liquide ressemblait à du lait crémeux avec une légère teinte rose.

Le 9 mai : Nouvelle évacuation de 3900 cc. de liquide du même aspect, après quoi l'hémithorax redevint sonore.

Le 11 mai : Evacuation de 20 cc. de la plèvre droite, 4 heures après avoir fait absorber par la bouche au malade du bleu de méthylène ; le liquide n'était absolument pas teinté.

Le 12 mai, il y avait un peu de dyspnée : le cœur était notablement déplacé vers la gauche ; augmentation de la zone de matité de la plèvre droite. Ponction de 2960 cc. de liquide laiteux. En somme on nota que 1 litre environ de chyle se déversait quotidiennement dans la plèvre.

Le 13 mai le malade devint plus faible. Il se mit à vomir fréquemment un liquide verdâtre et aigre. Les bruits du cœur étaient extrêmement faibles ; il était difficile d'apprécier son rythme. Le pouls était difficilement perceptible, il semblait battre à 90. Respiration précipitée et légère cyanose. Pas de douleur, le malade semblait relativement à son aise.

Le 14 mai : Pouls et battements du cœur devinrent de moins en moins perceptibles et le malade mourut.

A l'autopsie, la plèvre gauche ne contenait pas de liquide, et ne présentait pas d'adhérences. La plèvre droite contenait 3 litres de liquide épais bleuâtre, trouble avec des flocons

de fibrine. Dans un verre, ce liquide avait une coloration brun chocolat et sur les parois du verre on voyait un dépôt de fibrine et de globules rouges.

Pas d'adhérences péricardiques, dans le péricarde environ 60 cc. de liquide sombre, ambré, qui ressemblait en moins opaque et en moins laiteux au liquide pleural. On trouva la citerne de Pecquet entre aorte et veine cave à 1 cm. environ au dessus de l'origine de l'artère rénale gauche : on y mit une canule par laquelle on injecta du bleu de méthylène qu'on vit gagner la cavité thoracique et en suivant le tracé coloré on s'aperçut que le canal thoracique était rompu en regard du disque séparant la 11e de la 12e vertèbre dorsale. Au même niveau sur le bord latéral de la colonne vertébrale, se trouvaient des tissus qui semblaient friables comme des tissus inflammatoires. Après avoir enlevé ces tissus qui séparaient le canal du rachis, on s'aperçut que la 12e vertèbre dorsale faisait par sa face antérieure une forte saillie et que sur la 11e vertèbre et les vertèbres sus-jacentes se trouvaient des ostéophytes sous forme d'éperons irréguliers et peu acérés.

L'examen de l'estomac montra un ulcère qui présentait des traces d'une ancienne perforation.

La conclusion du protocole d'autopsie fut : chylothorax droit avec rupture du canal thoracique.

Obs. XXXI. — M. Paitre. — Rupture par éclatement du canal thoracique. Chylothorax gauche (Rapport de M. Ch. Lenormant, *Bull. et Mém. Société de chirurgie,* n° 20, 15 janvier 1929).

Victime d'un accident d'automobile le 11 février 1929 à 11 heures, le blessé L .. est transporté à l'hôpital du Val-de-Grâce, où nous l'examinons aussitôt. Il raconte qu'étant à bicyclette, il a été bousculé par une automobile. Le capot de la voiture l'a atteint au côté droit du tronc et l'a projeté vio-

lemment à 3 mètres environ ; il est tombé sur le côté gauche du thorax, n'a pas perdu connaissance, a pu s'asseoir sur le trottoir, mais non marcher.

Il souffre surtout de la hanche droite et ne peut fléchir la cuisse sur le bassin. L'examen révèle une fracture de l'os coxal droit, détachant le massif des deux épines iliaques antérieures, et une fracture de la 6e côte droite, en arrière de la ligne axillaire postérieure, fractures confirmées par la radiographie.

Aucun signe de contusion pulmonaire : pas d'hémoptysie, pas d'hémothorax, pas d'emphysème sous-cutané. Aucun signe de contusion du rein : fosse lombaire souple et libre, urines émises claires Aucun signe de contusion des viscères abdominaux : pas de contracture de défense, pas de matité des flancs.

Le blessé a été atteint avant son repas ; il n'avait bu qu'un peu de café le matin à la première heure ; il n'a pas vomi depuis l'accident. Shock primaire peu prononcé ; pouls 80 ; tension max. : 11, min. : 6.

Les journées du 11 et du 12 se passent dans le calme, le blessé n'accusant qu'une douleur rythmée par l'inspiration, au niveau de la fracture costale.

Le 13 février *quarante heures après l'accident, une brusque aggravation de l'état général se produit* : nous trouvons le malade anhélant, le visage inondé de sueur, les lèvres cyanosées, le pouls petit battant à 120 à la minute, avec une température dépassant 39°. Un nouvel examen, orienté naturellement vers les lésions déjà constatées, n'apporte d'abord aucun éclaircissement. On constate bien un empâtement de la fosse iliaque droite et une légère défense de la couverture musculaire de cette région traduisant l'hématome du foyer de fracture sous-jacent, mais cela n'explique rien. L'auscultation de l'hémithorax droit ne révèle aucun signe d'épanchement, ni de pneumonie traumatique, et c'est en recherchant les modifications respiratoires possibles du poumon

droit que, procédant par comparaison avec le côté supposé sain, on dépiste des symptômes discrets, mais indéniables, d'épanchement pleural gauche.

La ponction, faite dans le 7e espace intercostal, ramène un liquide lactescent, jaunâtre et impose le diagnostic imprévu de chylothorax. 300 cc. de chyle sont retirés par simple aspiration à la seringue. D'après les signes de percussion et d'auscultation, la quantité de liquide pouvait être évaluée à 700 ou 800 cc.

Quatre échantillons sont soumis à divers examens. Celui que nous conservons dans une large éprouvette reste incoagulable ; le lendemain il présente une couche superficielle de beurre et une couche profonde de petit-lait.

Le deuxième échantillon fournit, à l'examen cytologique, les renseignements suivants :

Absence de globules rouges ;

Prédominance de polynucléaires neutrophiles normaux, 72 % ; mononucléaires, 28 % ;

Cellules endothéliales abondantes, quelques-unes vacuolaires et à orientation macrophagique.

Le troisième échantillon, destiné à l'examen bactériologique, ne permet de relever par l'examen direct et la culture la présence d'aucun germe.

L'examen chimique du quatrième échantillon donne comme résultat :

Densité	0,995
Albumine p. 1 ‰.	42,50
Graisses à l'état libre p. 1 ‰ .	4,65

Le diagnostic de chylothorax traumatique nous incitait à rechercher les lésions osseuses associées du gril costal gauche ou de la colonne vertébrale ; une nouvelle radiographie faite dans ce but fut entièrement négative.

La seule thérapeutique consista en la suppression de tout aliment gras, même de lait, en toni-cardiaques (adrénaline-

caféine), et en instillations rectales continues de sérum glucosé.

Nous nous proposions seulement de pratiquer les ponctions rendues nécessaires par la reproduction abondante du liquide, en limitant leur indication aux troubles de compression médiastinale. Contrairement à nos prévisions ces ponctions furent inutiles.

Le lendemain 14, l'état général était encore alarmant, mais localement les signes d'épanchement pleural n'avaient pas augmenté.

Le 15, la dyspnée et la fièvre (38°5) avaient diminué, le pouls devenait moins fréquent (110).

Le 16, la situation était nettement meilleure : température 37°5, pouls 90, respiration calme ; épanchement en régression ; urines abondantes et claires. On autorise le champagne et une alimentation sucrée.

Dès lors l'amélioration progresse régulièrement. Six jours après, soit dix jours après l'apparition des premiers symptômes il n'y a plus aucun signe clinique d'épanchement. L'alimentation carnée est reprise sans provoquer de nouvelle chylorragie, et le malade ne présentera plus aucun symptôme thoracique durant les deux mois d'hospitalisation nécessités par sa fracture de l'os iliaque.

Un examen radioscopique du thorax fait à l'époque de sa sortie montrera l'intégrité pleurale, une transparence normale, un sinus costo-diaphragmatique clair et s'ouvrant bien.

La courbe de poids enregistra une perte de 8 kilogrammes dans les dix premiers jours et une récupération progressive jusqu'au poids initial dans les semaines qui suivirent.

CHYLOTHORAX PAR LÉSION OUVERTE

Obs. XXXII. — Franz Schopf. — Un cas de blessure du canal thoracique au cou avec chylothorax bilatéral (*Wiener Klinische Wochenschrift*, XIV, 28 novembre 1901, n° 48, p. 1169).

Anna S..., 49 ans, subit le 26 février 1900 une amputation du sein avec curage ganglionnaire de l'aisselle gauche et curage des ganglions sus-claviculaires. Le chirurgien dut lors de l'ablation du paquet sus-claviculaire lier la veine jugulaire interne, blessée accidentellement. L'incision fut suturée sans qu'on ait rien remarqué d'anormal. Dans les 3 jours qui suivirent l'opération, cyanose du visage et vertiges.

Le 1er février, écoulement de chyle par la plaie du cou. On fit de la compression.

Le 12 février, obscurité respiratoire de l'hémithorax gauche Le 14 février : mort.

A l'autopsie, on trouva un chylothorax bilatéral ; dans la plèvre gauche 750 cc. de chyle. La plèvre droite n'en contenait que 300 cc.

Obs. XXXIII. — A. Dietze. — Sur le chylothorax traumatique (*Deutsche Zeitschrift für Chirurgie*, 1904, p. 450).

Il s'agissait d'un vigoureux marchand de 39 ans, qui, tentant de se suicider, se tira un coup de feu dans la poitrine.

Lors de cette tentative de suicide, il n'était vêtu que d'une chemise. Couché sur son lit, il avait placé son pistolet, — tenu de la main droite, — juste sur la région du cœur. La balle, entrée dans la poitrine, avait un calibre de 7 mm. Dans les 12 heures qui avaient précédé son acte, l'homme n'avait rien mangé. Aussitôt après, il est amené à l'hôpital. Il ne donnait pas l'impression d'un grand malade.

Il avait sa pleine connaissance et répondait aux questions posées. On voyait, sur la paroi antérieure et gauche de la poitrine, dans le 6e espace intercostal, à 7 cm. de la ligne médiane, à la hauteur de la pointe de l'appendice xiphoïde, une petite perforation ovale, à grand axe transversal. Autour de l'orifice, la peau était légèrement brûlée.

Il n'y avait pas d'orifice de sortie visible.

Les limites du cœur étaient normales, les bruits du cœur légèrement perceptibles. Le pouls régulier, non accéléré, mais petit.

La respiration régulière, sans oppression (18 par minute).

Tandis que la sonorité du poumon gauche était normale, on trouvait, à droite, en arrière, au-dessous de la pointe de l'omoplate, une sub-matité nette avec une respiration diminuée.

Le malade ne vomissait pas et n'avait pas vomi pendant le transfert à l'hôpital. Il ne crachait pas de sang.

Il n'avait aucune éructation.

L'abdomen était souple, non ballonné, non douloureux à la palpation. La respiration était abdominale, les bruits intestinaux légèrement perceptibles, la matité hépatique normale, les urines non sanglantes.

On ne trouvait donc à l'examen qu'un épanchement pleural droit.

La blessure fut recouverte d'un pansement compressif aseptique et guérit par première intention.

Dans les deux premiers jours qui suivirent le malade se trouva bien.

Mais le 3e jour apparurent de fréquentes crises dyspnéiques et un pouls irrégulier.

Et le 6e jour il devenait évident qu'il se faisait dans la cavité pleurale droite un épanchement considérable.

Dans la nuit du 7e au 8e jour le malade eut un violent accès de dyspnée...

Il ne pouvait plus rester sur le dos et dut s'asseoir.

Deux heures après ils s'endormait, mais couché en décubitus latéral droit.

Le lendemain le malade se trouvait mieux à nouveau et n'avait plus d'anxiété.

Comme les troubles étaient peu nombreux et qu'il n'y avait pas de fièvre, nous pensâmes à un hémothorax, qu'une ponction confirma tout d'abord.

Le 10e jour apparut une dysnée plus intense.

Matité complète dans toute l'aire pulmonaire gauche, en arrière, disparition du murmure vésiculaire, et des vibrations vocales.

Matité en avant au-dessous de la 2e côte.

Le malade était très agité, demandant de l'air et se levant.

Les mains et le front se couvraient de sueurs froides. Le pouls était difficile à prendre.

On fit une nouvelle ponction exploratrice qui ramena un liquide chocolat, qui semblait un pus hémorragique.

Une goutte vue au microscope montrait :

De nombreux petits globules comme une poussière épaisse ;

Un grand nombre de globules rouges et un nombre réduit de disques fortement réfringents, aux contours tranchants, et dont la plupart étaient de la taille des globules rouges.

Les leucocytes manquaient presque complètement.

Le liquide n'était donc pas du pus.

Par ponction l'on retira alors 1500 cc. de liquide, ce qui soulagea le malade.

La toux d'irritation, récemment apparue, disparut rapidement.

Le pouls était bien frappé, régulier.

Le liquide retiré avait une réaction alcaline, et un poids spécifique de 1016.

Après un repos de 24 heures il n'y avait pas de coagulation, mais on voyait 3 couches superposées ;

L'inférieure paraissait rouge, sanglante. La moyenne, qui représentait les 4/5 du tout, était gris-jaunâtre ; la supérieure, composée seulement de minces stries, était d'un blanc-crème.

Dans les couches supérieure et moyenne on voyait au microscope de minces gouttelettes graisseuses, rassemblées autour de quelques plus grosses gouttes de graisse isolées.

On colora au Soudan une lame de la couche supérieure. Les minces gouttelettes se colorèrent en rouge.

Le liquide fut ensuite agité avec de l'éther dans un tube à essais. Il ne s'éclaircit pas.

Après évaporation de l éther dans une boîte de Petri, il resta, de nouveau, une couche graisseuse.

A l'examen bactériologique le liquide était stérile, sans germes. D'après les recherches il devenait évident que c'était du chyle.

— Tout le liquide n'avait pas été retiré à la ponction. Le lendemain un œdème indolore apparut sur le côté droit du corps, autour de l'orifice de ponction ; cet œdème descendit jusqu'à la moitié de la face externe de la cuisse.

La peau apparaissait colorée en brun, présentant à peu près la même teinte que le liquide ponctionné. Il n'y avait pas de fièvre, aucun trouble de l'état général.

C'était évidemment le liquide pleural qui avait infiltré le tissu cellulaire sous-cutané.

L'œdème se résorba spontanément en peu de temps.

— 3 jours après la ponction, nouvelles crises dyspnéiques. Augmentation de la matité à droite.

Une 2e ponction ramène 2350 cc. du même liquide chocolat.

— Quatre jours après, nouvelle ponction. A dater de ce jour on dut pratiquer tous les 2 jours une 4e, 5e et 6e ponction. Chaque fois on retirait environ 3 litres. Mais le liquide devenait plus clair et la teinte rouge s'effaçait.

A la 6e ponction le liquide semblait du lait, auquel on aurait ajouté un peu de café.

A la 4e ponction on avait fait une nouvelle analyse : liquide laiteux, trouble, non transparent, couleur saumon, qui, après des semaines, ne déposa pas.

Poids spécifique : 1,0135.

Réaction : faiblement alcaline.

Pour 100 parties :

Eau	93 gr. 75
Matières solides	6 gr. 25
Substances organiques	5 gr. 01
Graisses	2 gr. 01
Sucre	0 gr. 091
Substances azotées	4 gr. 12
Substances anorganiques	1 gr. 24
NaCl	0 gr. 94
$SO^4 H^2$	0 gr. 28
$PO^4 H^3$	traces.

Les matières azotées étaient surtout de l'albumine, avec des albumoses et des peptones.

On trouva en outre un ferment du sucre en petite quantité.

Comparativement aux analyses précédentes notre liquide est très riche en graisses.

Hoppe-Seyler trouvait un taux de 0,7 % (dont 0,2 % de

savons). Dans le traité de Physiologie humaine de Landois (1893) est donné un taux de 0,9 %.

La haute teneur en graisse dans le cas qui nous occupe n'a cependant rien de surprenant.

La teneur en graisse du chyle est en effet très variable, selon que l'on prend une nourriture riche ou pauvre en aliments gras. Et nous donnions au malade dans les premiers temps une nourriture riche en graisses. Comme cela est noté dans le travail de Pagenstecher sur l'ascite chyleuse (*Deutsches Archiv. f. Klin. Medizin.*, 1902) on sait qu'après un repas riche en graisses le chyle contient près de 4 % de corps gras.

— 4 jours après la 6e ponction l'on dut en faire une 7e de 3700 cc. et 3 jours après celle-ci une 8e aussi abondante. Le liquide était alors comme du lait.

Sur les bords du vase s'appliquait un mince dépôt, et après un long repos se formait également un caillot.

Après ces 8 ponctions le malade se sentit très fatigué. Le pouls restait petit.

Pendant 2 jours survinrent de violents vomissements. Puis le malade se rétablit lentement. Le liquide se collectait plus lentement dans la plèvre droite.

— 8 jours après, seulement, l'on trouvait de nouveau de la matité du côté droit, en arrière, avec abolition du murmure vésiculaire. En avant on retrouvait cette matité au-dessous de la 4e côte. Malgré cette collection thoracique la dyspnée était très peu marquée.

Nous pensâmes tout de suite à reculer la ponction, pour ne pas occasionner un nouvel écoulement de chyle dans la plèvre. Et 12 jours seulement après la 8e ponction une 9e ponction devenait nécessaire.

Le liquide retiré avait de nouveau l'aspect du lait. A partir de ce moment le liquide ne se reproduisit presque plus.

— 8 jours après environ on retrouva de la matité au-dessous de l'angle de l'omoplate. Mais il ne se forma plus de

liquide. Au contraire dans les 14 jours suivants la matité diminuait. Le malade était guéri.

Quelques semaines plus tard il se levait (9 mois s'étaient écoulés depuis la blessure).

Il présenta dès lors une santé florissante.

La matité, à droite et en arrière, avait totalement disparu, et l'on retrouvait une sonorité et un murmure vésiculaire normaux.

Au total, en 31 jours, on avait retiré à ce malade 27 litres de liquide chyleux.

Pendant tout le traitement le malade ne fit pas de fièvre. A l'époque des ponctions tous les 2 jours la température resta sub-normale. Les urines quotidiennes, au moment des ponctions fréquentes, étaient peu abondantes : 400, 600 cc. en 24 h. L'urine était concentrée, mais claire, sans albumine.

La courbe de poids fut très significative : de 160 livres le malade était tombé à 140, après les 3 premières ponctions, et 14 jours après il ne pesait que 128 livres.

Obs. XXXIV. — Bohne (2e cas) (*Deutsche Zeits. f. Chir.* 1907 p. 551).

H..., 20 ans, sans profession.

La malade s'est accidentellement tiré un coup de revolver dans le cou. Elle se plaint de douleurs dans le cou et dans le côté gauche de la poitrine.

L'examen révèle au milieu du cou, devant la trachée, à la hauteur du 2e anneau trachéal une plaie causée par une balle de 9 mm.

Organes thoraciques : Respiration normale dans les 2 poumons, pas de matité pulmonaire.

Douleur au voisinage de la pointe de l'omoplate gauche (Douleur à la pression). Antécédents : rien de particulier.

Traitement : Pansement, repos au lit.

12 janvier 1907 : Malade très agitée, ayant peu dormi la

nuit. Pas de vomissement, pas d'hémoptysie. Les bords de la plaie sont très sensibles.

Poumon : A gauche.

α) en avant : tympanisme parfait ; disparition de la matité cardiaque.

β) en arrière, à la base : matité, abolition de la respiration et de vibration thoraciques.

Température : 37°9. Pouls : 120. Respiration : 34.

13 janvier : La malade se plaint de douleurs du côté gauche. Respiration très pénible. Matité. Au niveau du poumon gauche, en avant et en arrière.

Cœur déplacé vers la droite.

14 janvier : Ponction du 9e espace intra-costal sur la ligne axillaire postérieure. On retire 2100 cc. de liquide couleur chocolat, qui est du chyle mélangé de sang.

Température : 38°2. Pouls 140. Respiration avant ponction 40, après ponction 30.

15 janvier : A la base gauche, en arrière :

Matité de 2 largeurs de main.

T. 38°2. Pouls petit, irrégulier, à 144. Respiration : 42.

16 janvier : 1 cc. de morphine permet à la malade de bien dormir. A gauche, en arrière matité, atteignant l'omoplate.

T. 38°4. Pouls 130. Respiration : 40.

18 janvier : Violentes douleurs à gauche.

Du côté gauche, dans toute l'aire pulmonaire, matité et abolition du murmure vésiculaire et des vibrations thoraciques A gauche, mais en avant : tympanisme.

T. 38°5. Pouls 130. Respiration 48.

19 janvier : à 6 1/2 du matin la malade se plaint d'un très grand essoufflement.

Aussitôt une ponction est faite, par l'orifice de la 1re ponction, on ramène environ 1900 cc. de liquide chocolat. La couleur du liquide n'est cependant pas aussi foncée que la 1re fois.

Le malade se sent mieux. Cependant le pouls demeure petit, irrégulier et rapide

A 7 h. 15 du matin : mort.

Le liquide de la 2e ponction n'était plus stérile. On y avait trouvé des staphylocoques.

L'analyse chimique donna les résultats suivants :

— Le liquide, opaque, trouble, avait une coloration brun chocolat. Après une lente déposition ou par centrifugation il se séparait en 2 parties :

un sérum clair très coloré, et un sédiment bourbeux, de couleur brun-gris clair.

Ce liquide ne répandait aucune odeur spéciale.

Le poids spécifique du résidu sur filtre était de 1,0267, celui du sérum clair de 1,0096.

Réaction faiblement alcaline.

Pour 1000 parties :

	Eau	915,16
	Matières solides	84,84
Dont :	Substances organiques	77,52
	Matières azotées (albuminoïdes)	69,50
	Corps gras	6,56
	et Sels	7,32
	Nacl	4,67
	SO^3	0,23
	P^2O^5	0,60

On ne put mettre en évidence le sucre.

Autopsie :

Jeune fille de 20 ans — solidement bâtie — au teint pâle. Quelques taches cadavériques dans le dos et aux parties déclives. Au milieu du cou, au niveau du 2e anneau trachéal, un orifice circulaire de projectile de 1 cm. de diamètre environ. Après ablation des parties molles du cou on découvre dans le tissu cellulaire sous-cutané, près de la plaie, un morceau de métal et 2 morceaux de nacre, fragments d'un bou-

ton de col. Trachée, œsophage et gros vaisseaux du cou sont intacts. Après l'ablation du sternum la cavité thoracique apparaît remplie par un liquide gris-rouge, dont la quantité s'élève à 1300 cc. Le poumon gauche est plaqué contre la colonne vertébrale.

Sa surface est, comme la plèvre costale, trouble et conserve de légers dépôts. Le tissu pulmonaire est épais, des morceaux jetés dans l'eau tombent au fond

Au sommet du poumon se trouve, sous le revêtement séreux, une hémorragie de la dimension d'un pois

A ce niveau, sur une petite surface, la plèvre costale est blessée, et, du tissu voisin, s'écoule un liquide laiteux dans la cavité pleurale.

Le cœur est déjeté à droite.

Le bord antérieur du poumon droit est aminci et recouvre en partie le péricarde.

Le poumon droit, en place, semble normal. Le revêtement du lobe inférieur est recouvert de traînées fibrineuses et parsemé de points hémorragiques.

La cavité pleurale droite contient environ 20 cc d'un liquide louche, dans lequel on reconnaît de fins dépôts fibrineux.

Le lobe supérieur droit est riche en liquide et bien aéré. Le lobe inférieur, dans une moitié environ, est infiltré par un bloc pneumonique.

Les autres organes thoraciques, comme ceux de la tête et de la cavité abdominale, sont normaux.

La balle est au sommet de la plèvre, à l'endroit de la blessure décrit plus haut en dehors de la cavité thoracique. Son trajet est long d'environ 10 cm. et traverse le lobe gauche du corps thyroïde.

La blessure du canal, quoique difficile à situer anatomiquement, étant donné l'état de lacération des tissus, se trouve au voisinage de son embouchure dans la veine sous-

clavière, et est entourée d'une zone purulente de la grosseur d'une noisette.

Le projectile, en plomb, de calibre 9 mm. marque sur le côté une profonde empreinte dans laquelle se loge le bout du bouton retrouvé.

Obs. XXXV. — Franz Derganz. — Chylothorax traumaticus (*Wiener Klinische Wochenschrift.*, 1915, p. 1320).

A. J. Z., soldat, âgé de 20 ans, est atteint le 16 octobre 1915 par une balle qui traverse le thorax de part en part entrant au niveau de l'articulation sterno-claviculaire droite, sortant à la hauteur de l'épine de l'omoplate dans l'espace scapulo-vertébral gauche.

Le 17 octobre on constate de la matité de l'hémithorax gauche qui s'accompagne de dyspnée croissante.

Le 27 octobre matité complète sur toute la hauteur du poumon gauche en avant et en arrière. Souffle bronchique faible. Disparition des vibrations vocales. Température 37°2.

Dyspnée considérable, pouls petit et rapide. Violentes douleurs dans l'hypocondre gauche consécutives vraisemblablement au refoulement du diaphragme.

La ponction retire 2 litres d'un liquide sanguinolent qui est pris pour du pus.

28 octobre : Dyspnée disparue, amélioration de l'état général.

30 octobre : Réapparition de la dyspnée, matité sur toute la hauteur de l'hémithorax gauche. Le blessé est évacué sur l'hôpital, avec le diagnostic de pleurésie purulente, pour qu'on lui fasse une thoracotomie avec résection costale.

L'examen montre une dyspnée considérable, le blessé peut à peine parler, il est presqu'aphone, la voix est enrouée Il souffre dans la région scapulaire gauche et dans

l'hypocondre. Pouls petit, fréquent à 132. Température 37°4. La plaie du projectile est cicatrisée.

Voussure de l'hémithorax gauche. Scoliose basse à convexité droite. Le contour du thorax sur la ligne axillaire est convexe à gauche, concave du côté droit. La fosse sus-claviculaire gauche est tendue.

Matité absolue sur toute la hauteur de l'hémithorax gauche ; qui en avant dépasse de 3 travers de doigt le bord du sternum. Abaissement de la coupole diaphragmatique. Choc de la pointe du cœur perceptible à droite du sternum.

A l'auscultation en avant et en arrière, léger souffle bronchique, sauf au niveau du 1/3 moyen.

A la laryngoscopie : corde vocale gauche en position cadavérique.

La ponction permet de retirer un liquide jaunâtre légèrement rosé, d'aspect laiteux.

L'apyrexie, l'aspect du liquide, le trajet du projectile éveillent l'idée d'un chylothorax traumatique par blessure du canal thoracique.

L'examen microscopique (lymphocytes et érythrocytes avec absence complète de polynucléaires) et l'examen chimique (richesse en sucre) confirment le diagnostic.

Traitement : Nourriture reconstituante ; morphine contre la dyspnée ; deux ponctions qui retirent 2 litres de chyle laiteux sans coloration rose.

19 novembre : Drainage par siphon de la plèvre gauche suivant la méthode de Bulau ; on évacue 2 litres de chyle qui sont de nouveau légèrement colorés en rouge.

Le blessé est amélioré ; il mange bien, sans excès d'appétit mais présente une soif exagérée.

Pendant tout le temps de cette maladie apyrexie complète.

Obs. XXXVI. — Julius Frohmann. — Chylothorax par projectile et remarques sur les blessures pulmonaires par coups de feu (*Mitteilungen aus den Grenzebieten d. Medizin und chirurgie*, 1915, n° 27, p. 819).

Sous-officier B. F., 22 ans, entré le 27 août 1914

Anamnèse : Le 19 août 1914, blessure par coup de fusil venant de haut en bas. Le projectile pénétra au-dessus de la clavicule gauche et resta dans le corps. Le blessé put marcher encore un peu, arriva seulement environ deux heures après au lieu de rassemblement et de là aussitôt dans un poste de secours. Il se plaignait de douleurs siégeant dans le côté gauche de la poitrine, irradiant jusqu'à l'estomac et qui augmentaient peu à peu Le lendemain il eut une hématémèse de moyenne abondance et un peu de dyspnée. L'état resta alors à peu près stationnaire jusqu'à son évacuation à Königsberg ; l'hématémèse cessa après 24 heures.

Examen. — Homme petit, maigre, facies pâle sans angoisse spéciale. Température 36°7. Extrémités chaudes. Pas de fracture. Un peu au-dessus et sur le côté du bord sternal de la clavicule gauche, un orifice d'entrée long de 0,5 centimètres, très étroit, presque parallèle à la ligne médiane, avec bords nets, déjà presque accolés sans sécrétion. Pas d'orifice de sortie. Dyspnée légère. Hémithorax gauche bombant nettement, espaces intercostaux bien marqués et mobiles avec la respiration. A gauche, matité absolue à partir du bord supérieur de la 5e dorsale en position assise, avec limite supérieure horizontale nette en demi-ceinture entourant l'hémithorax. Cette limite est très mobile, dans le décubitus dorsal elle s'enfonce d'avant en arrière jusqu'au 5e espace intercostal et monte par derrière jusqu'au sommet. L'espace de Traube mat en position assise ou sur le dos, devient sonore dans le décubitus latéral droit. Au-dessus de la matité, son profond et sonore qui s'étend un peu au dessus du bord sternal droit jusque dans l'hémithorax droit. Par percussion au plessi-

mètre, son métallique net. Au-dessus de la matité, respiration graduellement affaiblie. Dans toute la zone de son métallique : souffle amphoro-métallique. Le murmure vésiculaire à gauche est complètement affaibli. Succusion hippocratique. Le cœur est refoulé vers la droite. On sent et on voit les mouvements du cœur dans les 5e et 6e espaces intercostaux droits à côté du sternum. La matité du cœur s'étend vers la droite jusqu'à la ligne parasternale droite, vers le haut jusqu'au 4e espace. Bruits du cœur normaux. Pouls assez bien frappé, facilement perceptible, 120.

Du côté droit percussion normale avec limites à leur place normale.

Murmure vésiculaire sans bruits surajoutés. Envie de tousser très fréquente, pas d'expectoration. Abdomen : on sent la rate mais qui n'est pas mobile avec la respiration. A part cela état abdominal normal. Urines : acides, traces d'albumine, pas de sucre et beaucoup d'indican, d'urobilinogène. Composition de l'urine : nombreux cristaux d'urate acide, peu de leucocytes, pas d'hématies, pas d'épithélium rénal, pas de cylindres.

Langue sèche. Réflexes patellaire et pupillaire normaux.

Radio : obscurité intense de la partie gauche du thorax avec limite supérieure horizontale très nette à hauteur de la 3e côte. Par secousses, mouvements de vagues vifs de la ligne de niveau. L'espace sus-jacent est beaucoup plus clair qu'à droite. Le cœur et les gros vaisseaux sont repoussés à droite jusqu'à la ligne parasternale. A droite, état normal. Hémidiaphragme droit normal bien mobile, invisible du côté gauche. Dans l'angle entre colonne vertébrale et limite supérieure de l'épanchement on voit la balle du fusil avec la pointe dirigée vers le rachis.

Cet examen physique était tout à fait significatif, il devait s'agir d'un épanchement d'air et de liquide libre dans la plèvre gauche ; la balle se trouvait encore dans le thorax ; après la blessure l'hémoptysie durait encore ; je diagnosti-

quai donc : blessure pulmonaire avec hémopneumothorax du côté gauche L'apparition du refoulement traduisait une assez forte compression dans la cage thoracique que devait-il arriver ? S'il n'avait pas été question d'une blessure, il n'y aurait pas eu à hésiter à faire une ponction. Mais dans presque tous les travaux chirurgicaux de la guerre, la ponction était proscrite. L'état général n'était pas menaçant, je me résolus donc à attendre.

L'évolution ultérieure prit une allure assez dramatique. Le 25 août état inchangé, température 36°4 ; mais forte soif, envie de vomir assez inattendues. Le jour suivant, l'état empire à vue d'œil : orthopnée, cyanose, pouls petit, extrémités froides, sueurs abondantes, envie de tousser permanente, agitation, vomissements après toute tentative d'alimentation. La matité monte en position assise jusqu'à la deuxième côte. Le cœur est toujours plus refoulé vers la droite. A 7 heures du soir le choc de la pointe est perçu entre la ligne axillaire antérieure droite et la ligne mamelonnaire. Le pouls devient toujours plus petit, 160, irrégulier. Le syndrome semble être en faveur d'une hémorragie. Dans ces conditions je n'ose pas ponctionner. Injection intra-veineuse de strophantine (0,001) injection de 200 grammes de la solution de Traube à 3 %, piqûres de gélatine sous-cutanées qui semblent avoir du succès. Une demi-heure après le pouls devient plus fort et redescend à 140, l'agitation et les sueurs diminuent. La nuit s'écoule péniblement.

Le jour suivant (27 août) à 7 heures je suis appelé auprès du patient parce qu'il doit être à la mort, je le trouve dans un état alarmant. Pouls imperceptible, cyanose extrême, extrémités froides, couvertes de sueurs, orthopnée violente (50 respirations). Délire. Attendre signifiait la mort certaine à bref délai. La ponction restait l'ultime chance de salut; il n'y avait plus rien à perdre même si cela devait se terminer par une hémorragie mortelle. Donc rapi-

dement ponction exploratrice et à notre grand étonnement je retire un liquide gris rosé qui paraît être un pus liquide mélangé d'un peu de sang ; malgré l'évolution absolument sans fièvre on crut à la suppuration d'un épanchement sanguin. De toute façon l'indication de tenter la décompression était formelle. La ponction avec Potain est faite aussitôt. Après évacuation de un litre environ, commencement d'amélioration, le pouls revient, mais bien qu'en une suite de battements irréguliers, le délire disparaît, mais 5 litres doivent être retirés en tout pour que le cœur revienne à sa position normale. Cependant l'évacuation n'est pas complète, il reste encore en position assise une matité postérieure atteignant la 7e dorsale. L'aspect du malade s'est maintenant complètement modifié, la dyspnée a pratiquement disparu, le pouls est plein et régulier (102) les extrémités sont redevenues chaudes, la cyanose a disparu ; seul le bras droit reste froid et cyanotique et ne redevient normal qu'après une 1/2 heure. Le patient demande à manger, devient loquace et affirme de plus en plus son bien-être.

Une préparation sèche colorée du liquide de ponction ne fit pas apparaître de micro-organismes (il resta aussi stérile en culture). Au microscope le manque presque complet d'éléments cellulaires m'apparut. Il ne pouvait donc pas être question de pus. L'examen microscopique de la préparation fraîche donne l'explication : dans le liquide on voyait d'innombrables petites gouttelettes animées d'un vif mouvement moléculaire, parmi elles peu d'hématies, et çà et là un leucocyte : il n'y avait pas de gouttes plus grosses. Le Soudan III colorait ces petits globules en rouge intense. Par centrifugation le liquide de ponction se séparait en trois couches : en bas du sang, à la partie moyenne une couche comportant plus des 3/4 de la totalité de la colonne liquide, et semblable à du lait pur. Au-dessus une mince traînée blanche jaune semblable à de la crème. Après un repos de plusieurs

heures, la même séparation en trois couches s'était effectuée dans l'appareil de Potain. Après un repos encore plus long, une mince pellicule se déposa sur les bords du récipient, et il se forma aussi un tout petit caillot Poids spécifique 1014. Réaction faiblement alcaline. Réaction au sucre positive. En l'agitant avec de l'éther, le liquide s'éclaircissait un peu ; par évaporation de la solution d'éther il resta une couche de graisse dans la coupelle. Donc aucun doute, il devait s'agir de chyle mélangé d'un peu de sang.

L'évolution de la maladie s'effectua très favorablement.

28 août : Bien-être, sauf envie de tousser quand on redresse le malade, température 36°6. Percussion antérieure normale. Limite de matité postérieure inchangée, bien mobile. Son métallique disparu de même que le souffle amphorique. Succussion encore très nette. La rate n'est plus sensible.

29 août : température 37°6. Bien-être. Pouls bien frappé 88. Respiration 32. Urines, pas d'albumine, pas de sucre.

30 août : Température 37°4. Bien-être. Etat inchangé. Succussion hippocratique. Radio : obscurité gauche avec niveau horizontal à hauteur de la 7e dorsale ; mouvement de vague à la secousse. Cœur en position normale.

31 août : Température 37°2. Respiration 28, pouls 76. Pas de dyspnée. Etat pulmonaire invariable.

1er septembre : Température 37°2. Respiration 24. Bruit de clapotis plus faible. La blessure du cou commence à se fermer.

2 septembre : Température 36°6 ; à partir de ce jour elle restera normale.

5 septembre : Le patient se rétablit à vue d'œil. Pas de toux. limite de matité invariable, mais faiblement mobile, aux changements de position.

9 septembre : La matité ne change plus guère. Plus de succussion. Radio : obscurité à partir de la VIIe dorsale. Le

niveau horizontal a disparu, à sa place il y a une ligne de démarcation concave en haut. Plus de mouvements de vague.

17 septembre : L'état général se relève toujours, mais la matité est invariable. Ponction exploratrice : même liquide que le 27 août. Evacuation de 1000 cc. de liquide. Liquide exactement le même que la première fois : dépôt en 3 couches. Pas de bactéries même après culture. Dans la couche sanguine : cristaux d'hématoïdine. Après la ponction il persiste encore une étroite matité à partir de la 9e vertèbre, au-dessus respiration affaiblie.

19 septembre : douleurs dans le côté gauche de la poitrine, à part cela bon état.

27 septembre : matité encore plus étroite. Radio : obscurité d'une largeur de 4 doigts pas très intense. Commencement de mouvements du diaphragme à gauche.

23 septembre : Plus de douleurs, frottement pleurétique disparu.

25 septembre : très minime disparition du son. Le blessé quitte le lit.

2 octobre : Pas de difficulté à respirer pendant la marche. Matité disparue. Limite pulmonaire gauche au-dessous de la 5e côte quelque peu mobile.

6 octobre : Radio : au-dessus du diaphragme gauche une raie en forme d'arc imprécis, d'une largeur de 2 doigts, qui n'atteint pas le diaphragme qui à gauche se meut moins bien qu'à droite et reste plus haut. Le projectile a changé de place et on l'aperçoit à une largeur de main au-dessus de l'hémidiaphragme gauche.

23 octobre : L'augmentation du poids continue. Le patient fait de grandes promenades sans le moindre essoufflement. Même après des efforts physiques (flexion du tronc montée d'escaliers), la fréquence de la respiration ne s'élève pas au-dessus de 22-24, contre 18 au repos. Radio : le cordon a disparu, le côté gauche du thorax un peu moins clair à la

base. Mouvements de l'hémidiaphragme gauche moins étendus qu'à droite. Le projectile n'a pas changé de place.

28 30 octobre : Angine folliculaire intercurrente avec fièvre jusqu'à 39°6. Urines normales avec seulement des cristaux isolés d'urate acide.

10 novembre : Le patient a pris 20 livres et se sent bien. Examen physique normal. Les deux hémithorax sont également bombés et respirent normalement. Radio : le diaphragme se trouve plus haut à gauche qu'à droite. Le projectile est à la même place que la dernière fois. Respiration 18. Pouls 72. Urines normales.

Au point de pénétration du projectile une petite cicatrice, rétractée, lisse. Libération du patient qui doit faire deux semaines de service de garnison et retourner ensuite au front.

12 décembre : Le patient se représente à moi. Depuis 2 semaines il est retourné au front et a été envoyé ici aujourd'hui en surveillance d'un transport de prisonniers. Il a fait des marches de parfois 40 kilomètres et a été à plusieurs combats. Tout ceci sans la moindre difficulté. L'examen donne les mêmes résultats qu'à sa sortie de l'hôpital.

Le malade est revenu le 3 mars, Il paraît florissant bien qu'il ait pris part depuis sa libération à 37 combats et batailles, parmi lesquels la campagne d'hiver à Masuren. Examen physique inchangé.

Obs. XXXVII et **XXXVIII**. — Elliott et Henry — Chylohémothorax par blessure du canal thoracique (*The Lancet*, 9 juin 1917, p. 872).

Obs. 37. — Sergent P. blessé le 8 août 1916. Balle de shrappnell ayant pénétré au-dessus du 1/3 externe de la clavicule droite et étant venue se loger sous la peau du sommet de l'aisselle gauche auprès du pli axillaire postérieur. Pas

d'hémoptysie. Légère atteinte du plexus brachial droit. Le blessé peut marcher (1 km.).

4e jour : emphysème sous cutané à gauche ; signes de léger épanchement.

6e jour : Cyanose, gêne. Température : 99 à 100 Fahrenheit. Augmentation rapide de l'épanchement.

7e jour : Ponction exploratrice : liquide opaque, 2 l. 500, crémeux, qu'on prend pour du pus. Résection costale : on évacue 80 onces de sang et de liquide d'aspect purulent. Examen microscopique : liquide aseptique, composé de sang et de chyle.

8e jour : Fermeture de l'incision thoracique.

11e jour : Signes de pneumothorax gauche avec collapsus pulmonaire complet. Ponction exploratrice à la base : liquide purulent contenant du streptocoque et un bacille diphtéroïde à Gram positif.

Réouverture de l'incision. Drainage. Le liquide est uniquement purulent (plus de chyle).

13e jour : Evacué en Angleterre.

10 semaines plus tard : le blessé était en bon état.

Obs. 38. — Blessé le 15 septembre 1916, projectile ayant pénétré en dessous du cartilage thyroïde. Pas d'orifice de sortie.

4e jour : Cyanose, état grave. Température 97°4 Fahrenheit. Pouls à 120, mou. Déplacement du cœur à droite. Signes de pneumo-hémothorax à gauche.

On pense à un pneumothorax banal et on élimine une pleurésie putride.

Ponction : Ramène liquide grisâtre grumeleux (90 onces) alcalin, sans odeur. Après centrifugation, culot de globules surmonté d'une couche grisâtre opaque. Examen microscopique : Chyle avec grand nombre de cellules à noyaux polymorphes dans le dépôt et quelques bacilles à Gram positif.

5e jour : La culture du liquide donne du streptocoque et du perfringens Malade très cyanosé.

Ponction : 40 onces de liquide analogue sont retirées. Dans la soirée : résection costale. Le chirurgien trouva une masse jaunâtre dans la plèvre, croyant que c'était le poumon prolabé, il la remit dans la cavité pleurale (c'était en réalité un coagulum de chyle qu'on aurait dû enlever).

8e jour : Aggravation de l'état général. Faiblesse extrême. Pouls très faible 104. Extrémités froides Température normale.

Ecoulement très abondant de chyle qui ne cessait que lorsqu'un caillot jaunâtre obstruait l'incision.

Soif peu marquée. Pas d'appétit.

9e jour : On réalise un drainage *étanche* avec aspiration. Ecoulement très abondant de chyle pendant 24 heures. Le tube était continuellement bouché par des caillots de chyle.

11e jour : Aggravation de l'état général. Mort.

Autopsie : Cicatrice d'entrée de la balle à droite de la ligne médiane au cou, à l'extrémité du cricoïde. Collection purulente à ce niveau, érosion de quelques cartilages de la trachée.

La trachée avait été perforée par le projectile. Perforation du cul-de-sac pleural à un demi-pouce du sommet. Le projectile fut trouvé dans la plèvre. Il avait rasé obliquement la face postérieure des lobes supérieur et inférieur du poumon. La plèvre était remplie de caillots analogues à du beurre avec des cavités (comme du gruyère) !

Pas de pus. Collapsus complet du poumon gauche qui présentait le sillon du projectile. Cœur très déplacé à droite. Pas de péricardite.

Obs. XXXIX. — Most (Neue deutsche chirurgie. *Chirurgie du système lymphatique*, p. 334).

Most déclare qu'au cours de la dernière guerre, il n'a eu

connaissance que de deux cas de chylothorax par armes à feu : celui de Frohmann et un cas observé par lui-même.

Le cas de Most comme celui de Frohmann et le cas plus ancien de Bohne, ont ceci de commun que le point de pénétration du projectile se trouvait dans la fosse sus-claviculaire gauche. Ce fut dans tous ces cas « un coup de chance » que ni la veine jugulaire, ni la sous-clavière n'aient été atteintes. Dans l'observation de Most le projectile fit séton et détermina une fistule lymphatique en arrière à l'orifice de sortie à un travers de doigt à gauche de la 3e vertèbre dorsale. Il y avait de la matité et des signes de condensation du sommet pulmonaire gauche (ombre à la radio). On ne fit pas de ponction puisqu'il y avait une fistule externe. La sécrétion de cette fistule se tarit spontanément.

Cette observation, par l'existence d'une fistule lymphatique, se rapproche des vieilles observations de Langelot et Bonet.

Obs. LX. — Léo Drey. — Un cas de chylothorax traumatique provoqué par la pénétration d'une balle de schrappnell dans la cavité pleurale (*Monatsschrift für Unfallheilkunde und invalidenvesen*, n° 2, novembre 1920, p. 241).

Il s'agit d'un sous-officier de 26 ans qui, le 28 août 1914, reçut une balle qui pénétra un peu à droite du rachis entre la 6e et la 7e vertèbre cervicale. Le blessé présenta des douleurs dans l'hémithorax droit, une toux d'irritation, un peu d'expectoration. Il fut en traitement du 6 au 29 septembre à la clinique chirurgicale de Marburg où une ponction qui fut faite ne ramena que du sang.

Ce blessé fut évacué le 29 septembre et le 30 il entrait à l'hôpital du Saint-Esprit à Francfort

A son entrée l'examen montrait : au point de vue fonctionnel, de la toux, de l'expectoration, des douleurs dans l'hémi-thorax droit et de la gêne respiratoire.

L'examen de l'appareil respiratoire montrait un poumon gauche respirant bien, avec un murmure vésiculaire plus accentué que de coutume. A droite : matité complète remontant jusqu'à la pointe de l'omoplate.

Entre les apophyses épineuses de la 6e et de la 7e vertèbre cervicales, un peu à droite de la ligne médiane on voyait la trace de l'orifice d'entrée du projectile. Une radiographie pratiquée le 30 septembre montra l'image d'un hydro-pneumothorax (l'épanchement remontait jusqu'à la 5e côte). Le sommet du poumon était adhérent au dôme pleural.

Le 3 octobre opération sous-anesthésie au chloroforme. Les deux jours précédents le blessé avait une température à 40° le soir. On pratique une ponction exploratrice qui donne du pus et du sang : on porte le diagnostic de pleurésie purulente et on décide d'opérer.

Résection de la 8e côte sur une longueur de 3 à 4 cm. Ouverture de la plèvre : un flot de pus et de sang s'échappe. Drainage.

Suites opératoires. Le 6 octobre l'examen radioscopique montre que l'épanchement s'est reproduit (hémorragie probable d'un vaisseau). Le projectile a changé de place, il est notablement plus bas et semble se déplacer librement dans l'épanchement.

Le 8 octobre on fait 2 ponctions du côté droit à 3 travers de doigt sous la pointe de l'omoplate en pleine matité et on retire deux choses :

1° Un liquide blanc (chyle ?)

2° Du sang.

Le blessé est évacué sur un service de médecine où l'on note les mêmes signes physiques, plus un déplacement du cœur à gauche. On ordonne de la codéine, de la morphine.

Jusqu'au 27 octobre la température reste normale aux environs de 37°2 La quantité journalière de crachats diminue (de 300 cc. à 150 cc.) mais fait important l'examen des crachats ne montre ni B. K. ni pneumocoque mais des leuco-

cytes et des cristaux clairs de graisse : il y avait donc évidemment du chyle dans ces crachats.

Puis à partir du 30 octobre l'expectoration diminua considérablement (15 cc.) pour cesser bientôt complètement.

Le 9 novembre la radio montrait un pneumothorax partiel avec épanchement de moyenne abondance.

Le 30 novembre on percevait sur toute l'étendue du poumon droit, le murmure vésiculaire (mais moins net qu'à gauche).

A part de légères douleurs dans l'aire cardiaque aux alentours du 30 décembre, le blessé alla de mieux en mieux et une radiographie faite le 27 février 1915 montra à droite une ombre pleurale épaisse, remplissant le sinus costo diaphragmatique.

Le 12 juin 1915 à la radio plus trace d'épanchement : simple obscurcissement du sinus costo-diaphragmatique. Le projectile n'a pas changé de place.

Le 1er avril 1916 on revit le blessé : l'ombre pleurale avait encore diminué : l'homme se portait parfaitement bien

Obs. XLI. — Stephen Watts. Chylothorax traumatique (*Annals of Surgery*, vol. LXXIV, 1921, p. 691).

Homme de 35 ans, entré à l'hôpital de l'Université de Virginie le 4 janvier 1919.

Rien dans ses antécédents héréditaires ou personnels.

Cet homme avait été admis à l'hôpital de l'Ouest pour les aliénés le 20 décembre 1918. Le lendemain matin à déjeuner, il cacha un couteau de cuisine et, on le trouva 1 h. 30 plus tard avec la gorge tranchée. Il avait enfoncé le couteau dans la fossette sus-sternale aussi profondément qu'il avait pu, le remuant de haut en bas, et il déclara l'avoir réenfoncé à trois reprises.

Lorsque le Dr De Jarnette le vit, il était couché sur son lit : du sang coulait de la plaie : on voyait la trachée

sectionnée. Sa tête était inclinée et bientôt le sang commença à sortir des poumons. Ceci facilita sa respiration et l'écoulement de sang cessa bientôt. On lui donna à boire : il but avec plaisir et on pensa que son œsophage était intact.

On le laissa à la diète avec lait et œufs et tout semblait aller pour le mieux lorsque le 23 décembre, il commença à faire des efforts de toux et essaya de vomir rejetant par la plaie du cou une bonne quantité de lait (chyle).

Le 28 décembre on pratiqua une ponction de la plèvre gauche sous la pointe de l'omoplate et on retira 3 litres 400 « de lait et œufs ». Le liquide n'avait aucune mauvaise odeur et n'était pas du tout coagulé.

Avant cette ponction, le moindre mouvement rendait le blessé anhélant, il pouvait à peine respirer, aussi dyspnéique qu'un chien en plein été.

2 jours après, on ponctionna la plèvre droite et on retira (30 onces (930 gr.) de liquide semblable à celui retiré de la plèvre gauche. On crut alors que son œsophage avait été sectionné et que c'étaient les aliments (lait et œufs) qu'il absorbait qui s'étaient déversés dans les plèvres au lieu de gagner l'estomac. On pratiqua un examen radioscopique de l'œsophage après avoir introduit un tube rempli de sulfate de baryum : le tube sembla entrer dans l'estomac. En dépit de cela, on décida de ne lui donner aucun aliment pendant 3 jours avec l'espoir que la blessure de l'œsophage guérirait ainsi. On lui donna des lavements alimentaires, on installa un goutte à goutte rectal de sérum physiologique. On l'autorisa à se rincer la bouche : on lui interdit d'avaler quoique ce soit pendant 3 jours.

Au bout de ce temps on s'aperçut que sa plèvre gauche était de nouveau pleine et on découvrit qu'il avait bu de l'eau. Il reconnut qu'il avait bu 3 pintes : on lui fit une ponction le 2 janvier 1919 et on retira 1 gallon (4 l. 500). Ce liquide était fortement teinté de lait, provenant vraisembla-

ment du résidu laissé après les ponctions précédentes. L'épanchement ne se reproduisit plus dans la plèvre droite.

Le 4 janvier : nouvelle ponction de la plèvre gauche : on retire 5 pintes (2 l. 800) de « lait et œufs » que l'on pensait avoir été mis dans l'estomac par le tube.

Ceci améliora sa dyspnée mais il se plaignait énormément de la faim et de la soif. On l'amena ce jour même à l'hôpital de l'Université de Virginie, c'est-à dire 14 jours après sa blessure et voici le résultat de l'examen :

Homme robuste, ayant manifestement beaucoup maigri (pesait 170 livres, ne doit pas en peser plus de 140 à présent) Répond raisonnablement aux questions qu'on lui pose. T : 98 F. Bon pouls battant à 80 par minute.

Juste au dessus de la fourchette sternale, un peu à gauche de la ligne médiane, plaie de 1 cm., 5, nette, suppurant légèrement. Ni air, ni aliment ne passent par cette plaie. L'hémithorax droit est sonore à la percussion : quelques râles à la base à l'auscultation. La plèvre droite ayant été ponctionnée quelques heures avant, on trouvait des signes d'un léger épanchement. Les médecins qui l'amenaient semblaient si sûrs que l'œsophage avait été sectionné et que les aliments se vidaient dans la plèvre, et la question du chylothorax m'était si peu familière à moi-même, que ne poursuivant pas plus loin l'examen, je fis une gastrostomie à l'anesthésie locale. Je crois que nous eussions dû réfléchir que si la nourriture passait dans la plèvre, des signes d'infection auraient dû se manifester au bout d'un pareil délai.

Après l'opération, le malade fut alimenté par sa gastrostomie et sembla aller bien.

3 jours après l'opération : ponction de la plèvre gauche qui retire 2 quarts (2 l., 260) de liquide laiteux jaunâtre. On fit des cultures du liquide et une analyse soigneuse prouva qu'il s'agissait de chyle. Analyse du liquide (Dr W. E. Bray) liquide laiteux, couleur crème ; alcalin ; densité 1018, pas de formation de caillot ; reste clair lorsqu'on l'alcalinise ou

qu'on le mélange à l'éther. Cinq pour cent de graisse, 21 % de protéines ; trace de globuline. Présence de sucre. Examen microscopique : 36 % de globules blancs avec prédominance de leucocytes à noyau polymorphe ; beaucoup de lymphocytes. Quelques rares cocci. Diagnostic ; épanchement chyleux avec une très légère infection.

On songea à alimenter le malade en lui réinjectant ce liquide de ponction dans une veine. La présence de cocci écarta cette pensée.

Le malade déclina rapidement. Il donna des signes de plus en plus marqués de déraison : il essayait de quitter son lit. Il toussait beaucoup et rejetait une expectoration brunâtre. Son pouls s'accéléra et s'affaiblit. Quelques jours avant sa mort il présentait une légère fièvre vespérale.

Ponction de la plèvre gauche la veille de sa mort : on retira un quart de liquide (1 l., 13). Mort le 10 janvier 1919 soit 20 jours après le traumatisme.

Autopsie (pratiquée par le Dr Hipp.) Corps très émacié. Plaie (dont les angles sont un peu sphacélés) au dessus de la fourchette sternale ; peut en faire sourdre par pression un liquide blanchâtre. En suivant le trajet de la plaie, on s'aperçut que le couteau s'était dirigé en bas près de la trachée, ne lésant aucun des gros vaisseaux de la base du cou mais rencontrant la trachée et atteignant le dôme pleural gauche et ouvrant la plèvre. Une dissection soigneuse du canal thoracique montra qu'il était sectionné au voisinage de l'endroit où la plèvre était ouverte. L'œsophage était intact. On préleva le canal thoracique en bloc avec l'œsophage, la trachée, les gros vaisseaux de la base du cou et quelques ganglions.

Plèvres : la plèvre gauche était remplie de liquide laiteux contenant des masses de coagulum. Le poumon gauche adhérait au diaphragme et à la plèvre pariétale par des adhérences anciennes et récentes. La surface de ce poumon était recouverte d'un coagulum blanc et des vieilles adhérences mentionnées ci-dessus. A la section : aspect de congestion

chronique passive. Le poumon droit présentait des adhérences au niveau de son sommet. Rien au reste de ce poumon ni dans la plèvre. Abdomen : gastrostomie en bon état. Le péritoine était lisse et luisant : pas de liquide libre. Peu de graisse sous-péritonéale. Rien à l'examen des organes abdominaux.

Obs. XLII. — Renato Spaccialbello. — Chylothorax traumatique (*La Riforma medica.*, an XLVII, n° 37, 14 septembre 1931, p. 1402-1406).

Le 7 octobre 1928 à 19 heures, on amena à l'hôpital la victime d'un accident, le jeune Zarnadi Primo, âgé de 18 ans, maçon, qui disait avoir été heurté par une voiture, alors qu'il rentrait chez lui à bicyclette. Le brancard de la voiture le heurta dans la région sus-claviculaire gauche avec tant de violence qu'il tomba par terre.

Ramassé par une ambulance automobile il fut conduit au poste de secours, puis de là dirigé sur l'hôpital.

A son entrée l'examen montre : au niveau de la région atteinte, une plaie contuse, longue de 3 cm., peu profonde et donnant issue à une quantité minime de sang.

Le blessé fut examiné par nous ce jour-là. A notre arrivée la plaie ne saignait plus : la palpation de la région latérale du cou du côté gauche révéla un léger emphysème sous cutané. La pression sur la région sous-claviculaire gauche réveillait une vive douleur. Les limites du cœur étaient presque normales, le pouls radial régulier et battant à 92 à la minute.

Pas de dyspnée, intégrité de la conscience. Durant la journée, l'état du malade alla en s'aggravant et devint alarmant dans la soirée.

Comme symptômes : dyspnée intense (44 respirations à la minute) pouls radial petit et fréquent (130 pulsations à la minute) cyanose très marquée.

De la plaie commençait à couler un liquide séro-hématique.

L'hémithorax gauche présentait un élargissement de sa base avec une ampliation respiratoire peu visible : abolition des vibrations vocales. A la percussion, matité absolue de cette base. A l'auscultation de cette région on entendait un doux souffle bronchique.

La pointe du cœur battait dans le IVe espace intercostal gauche tout près du sternum. Toute l'aire cardiaque était rejetée vers la droite.

Température maxima 37°5.

Quantité d'urines en 24 heures : 500 cc. avec des traces d'albumine.

Une ponction fut pratiquée dans le VIIe espace intercostal elle donna issue à un liquide rouge-brique : on retira 900 cc. de liquide.

Après décantation le liquide se divisait en 2 parties :

1) Une couche superficielle, dense de coloration blanchâtre inodore ;

2) Une couche profonde séro-hématique, non coagulée.

Ce liquide avait une densité de 1012, contenait 40 % d'albumine et à l'examen microscopique en plus de globules rouges et de globules blancs présentait de nombreuses granulations sphériques de volume variable se colorant en rose jaunâtre par le soudan III.

Le liquide avait une réaction alcaline.

Après l'évacuation du liquide l'état du malade s'améliora notablement :

Diminution de la cyanose et de la dyspnée (30 mouvements respiratoires à la minute). Le pouls radial se maintenait régulier, à la fréquence de 120 pulsations à la minute.

On supprima les aliments gras, on fit une injection d'adrénaline, de caféine et une injection sous-cutanée de sérum glucosé.

Le malade accusait une somnolence invincible et présentait une sudation profuse prédominant à droite.

Pendant 48 heures, l'état demeura stationnaire mais le jour suivant réapparurent les symptômes déjà décrits. On fit alors une seconde thoracentèse qui permit de retirer environ 1500 cc. de liquide.

Le 4e jour on fit une 3e thoracentèse de 1000 cc. de liquide avec les mêmes caractères.

Le 20 octobre commençait à couler par la plaie de la région sus-claviculaire gauche, un liquide rouge-brique présentant les caractères chimiques du liquide extrait par ponction. Dans les 24 heures il s'en écoula environ 900 cc.

Pendant ce temps, l'état du blessé allait en s'aggravant, la somnolence persistait, et le blessé était dans l'impossibilité presqu'absolue de faire le moindre mouvement. La dyspnée se faisait plus intense, le pouls radial plus petit battant à 136 par minute et arythmique.

La température restait identique, la quantité d'urines sécrétées en 24 heures était d'environ 500 cc.

L'examen radiographique de l'hémithorax gauche montra : une fracture de l'apophyse transverse gauche de la 1re vertèbre dorsale et de l'arc postérieur des 1re et 2e côtes gauches, avec un déplacement notable des fragments pour la 1re côte ; en outre on notait une opacité diffuse du champ pulmonaire.

L'écoulement de liquide lactescent par la plaie sus-claviculaire persistait le 27 et le 28 à raison de 1200 cc. environ.

Le 28, nous fûmes contraints de pratiquer une 4e thoracentèse de 500 cc.

Ce jour-là, le blessé commença à se plaindre d'un point de côté très douloureux du côté gauche et la température monta à 39°.

La dyspnée s'aggrava, la cyanose augmenta, le pouls se fit plus rapide et toujours arythmique.

Le 3 novembre par suite de l'infection secondaire qui nécessitait une évacuation complète du liquide on fit à l'anes

thésie locale la résection des 7e et 8e côtes gauches. La pleurotomie donna issue à une très grande quantité de liquide d'odeur fétide.

Les suites opératoires furent favorables.

La plaie sus-claviculaire se cicatrisa et cessa d'émettre du liquide lactescent.

La plaie opératoire suffisamment mèchée permit l'écoulement de pus dont la quantité diminua progressivement.

L'état de dénutrition extrême du sujet commença à s'améliorer.

Le blessé sortit guéri de l'hôpital le 5 mars 1929 avec une plaie opératoire cicatrisée.

ADDENDUM

Chylothorax par traumatisme fermé

Macnab et Scarlett : Chylothorax traumatique dû à la rupture intra-thoracique du canal thoracique (*The Canadian Medical Association Journal*, vol. XXVII, juillet 1932, n° 1, p. 29).

J. N., ouvrier, âgé de 46 ans, le 30 juillet 1931, alors qu'il se trouvait sur une voie ferrée en train d'ôter la porte d'un élévateur, perdit l'équilibre et tomba d'une hauteur de onze pieds sur le sol, heurtant de ses reins une poutre. Cet accident arriva aux environs de 4 heures de l'après-midi Le blessé fut transporté d'urgence à l'hôpital de High River Alberta, où il fut admis par le Dr H. W. Soly. Il avait alors une température de 99° F., le pouls était à 84, on comptait 22 respirations à la minute. Il se plaignait de douleurs dorsales et tho-

raciques, et n'avait à aucun moment perdu connaissance. Il n'y avait pas de signes de skock. L'examen ne révéla rien de remarquable sauf de multiples contusions dans le dos. La radiographie du rachis et du thorax ne montra pas de fracture On mit le malade en observation pendant quelques jours au bout desquels il put s'asseoir dans son lit et aller à la salle de bains, avec de la difficulté cependant.

Le 5 août, 6 jours après l'accident, apparurent brusquement des phénomènes dont l'ensemble faisait penser à un état de shock : dyspnée, sueurs, cyanose, asthénie extrême. Température à 95° F., pouls à 60 et filant, respiration pénible. La percussion de l'hémithorax droit révélait de la matité jusqu'au niveau de la clavicule. Le lendemain matin de bonne heure, on fit une thoracentèse qui permit de retirer 1750 cc. d'un liquide clair teinté de rose. Dans l'après-midi on ponctionna à nouveau et on retira 2000 cc. d'un liquide identique. L'état du blessé s'améliora quelque peu, celui-ci se sentit plus à l'aise.

Mais dans la suite, il se plaignit à nouveau de douleurs thoraciques à droite, accompagnées de dyspnée croissante, qui nécessita des ponctions presque quotidiennes pour soulager le malade.

Le 19 août, on nota une ascension thermique à 101° F. avec rémission matinale, qui dura quinze jours, le pouls oscillant entre 84 et 96, le nombre des respirations étant de 24. A ce moment l'état général du malade s'était sensiblement amélioré, les seuls symptômes persistants étaient l'anorexie et l'asthénie. Les ponctions n'étaient pratiquées que deux ou trois fois par semaine. Mais le 6 septembre, l'état du malade empira avec une recrudescence de la douleur du côté droit et une asthénie plus prononcée. On le transféra au Holy Cross Hospital, Calgary le 22 septembre.

Du 6 août au 22 septembre, c'est-à-dire en 48 jours, près de 35 litres de liquide furent retirés de la cavité pleurale droite. Les caractères du liquide furent constants. Un examen

attentif révéla que c'était du chyle. L'analyse des urines et la réaction de Bordet-Wassermann étaient négatives.

Le 22 septembre, les principaux signes cliniques étaient une asthénie marquée, de l'amaigrissement et un épanchement pleural avec un déplacement notable du cœur vers la gauche. La tension artérielle était : systolique 92, diastolique 70. La numération globulaire était :

4.992.000 hématies contenant 80 % d'hémoglobine ;
47.200 leucocytes contenant 90 % de polynucléaires ;

Composition du sérum sanguin déprotéiné :

Azote : 39,8 mmgr.
Créatinine : 1,2 mmgr. } pour 100 cc.

Le traitement appliqué consistait en un régime riche en calories surtout en hydrates de carbone et en protéines, sans compter les tonicardiaques.

Le 24 septembre, comme il devenait très difficile de retirer du liquide par ponction, on fit une thoracotomie avec résection d'une côte. On retira environ 1000 cc. de chyle et des caillots.

Malgré un bon appétit et une alimentation riche en calories, l'état général du malade décline rapidement. L'asthénie et les troubles de la nutrition devinrent de plus en plus marqués et le malade mourut le 3 octobre de cachexie et d'asthénie extrême.

Autopsie :

Le corps du malade était émacié avec hypotonie musculaire très prononcée. La plève droite était épaissie et adhérente. Le poumon droit était collabé. Le tiers inférieur de l'espace pleural était occupé par une cavité bien circonscrite qui s'étendait jusqu'à la colonne vertébrale en arrière, et qui se continuait avec la partie postérieure du médiastin. Une cavité plus petite, atteignant le volume d'un œuf de poule, environ, était localisée au-dessus du corps de la

dixième vertèbre dorsale, à la partie postérieure du médiastin, et communiquait avec la grande cavité. Les parois de la cavité principale mesuraient un huitième de pouce d'épaisseur. Elle contenait du liquide chyleux, blanc, peu dense, et des masses de chyle coagulé et de fibrine ressemblant à du lait caillé. La paroi interne de la cavité se continuait avec du tissu inflammatoire situé au-dessous d'elle, dans le tiers inférieur du médiastin postérieur.

Les autres organes intrathoraciques étaient normaux sauf le péricarde qui contenait environ 60 cc. de liquide jaune paille et qui présentait quelques adhérences à la base.

Le canal thoracique fut examiné sur toute sa longueur. Près du bord inférieur de la dixième vertèbre dorsale, le canal était rompu et en ce point communiquait avec la petite cavité ci-dessus décrite. Le canal fut injecté avec du bleu de méthylène, la solution tombant dans la plus petite cavité. Sauf cette rupture, l'aspect du canal était normal ; on ne put mettre en évidence ni adénopathies tuberculeuses, ni d'autres masses.

Une dissection plus poussée ne révéla ni fracture ni dislocation de la colonne vertébrale au niveau ou aux abords de la rupture du canal thoracique. La dixième vertèbe dorsale, cependant, saillait en avant.

CONCLUSIONS

1° Le chylothorax est une *complication rare* des traumatismes du thorax. Nous n'avons pu en réunir que *quarante-deux* observations éparses dans la littérature médicale (nous ne comptons pas l'observation de Brekhe que nous n'avons pu nous procurer).

2° Le chylothorax reconnaît 2 grandes causes :

— la rupture du canal dans un traumatisme fermé, éventualité de beaucoup la plus fréquente ;

— la section du canal par une lésion ouverte.

3° *Cliniquement,* il faut retenir :

— *l'existence d'un intervalle libre* entre le moment de l'accident et l'apparition des signes cliniques d'épanchement ;

— *les signes de compression pulmonaire et cardiaque* qui dominent le plus souvent le tableau clinique ;

— *les signes de shock* qui peuvent se voir et qui coïncident généralement avec des épanchements peu abondants ;

— *la reproduction rapide* de l'épanchement après la ponction évacuatrice ;

— *l'amaigrissement considérable* et très rapide de ces malades ;
— la *soif intense* qu'ils présentent.

4° Le diagnostic de la nature de l'épanchement ne peut se faire que par la *ponction exploratrice.*

Evident lorsqu'on retire un liquide *blanc laiteux* fluide, le diagnostic est plus difficile lorsque la présence de sang ou d'un exsudat pleural vient en modifier l'aspect : il faut donc toujours pratiquer un examen *histologique* et un examen *chimique* du liquide.

Le microscope décèle les *fines granulations réfringentes,* caractéristiques du chyle.

L'analyse chimique montre la présence de *sucre* (glucose) et la richesse en *graisses* d'un liquide.

5° Le mécanisme du chylothorax est complexe. Il faut une « franche solution de continuité » du canal thoracique, une véritable *dislocation* du conduit.

Lorsqu'il s'agit d'une lésion ouverte, c'est l'agent traumatisant lui-même (projectile ou arme blanche) qui vient blesser le canal.

Dans le chylothorax par traumastime fermé, la rupture du canal peut être due à une *fracture avec déplacement d'une vertèbre.*

Mais ce n'est pas là le mécanisme de rupture le plus fréquent ; dans la majorité des cas, il s'agit d'une rupture *par éclatement,* par contre-coup favorisée par l'état de *réplétion* du canal (période de digestion) et peut-être par l'hyperextension du tronc.

Si le mécanisme de la rupture du canal se comprend aisément, l'irruption du chyle dans la plèvre ne semble pouvoir se produire quoi qu'on en ait dit, qu'à la faveur d'une *déchirure pleurale* associée.

6° Le pronostic du chylothorax est grave. La mortalité est d'environ 40 % (17 morts sur 42 cas). La *mort peut être rapide :* le blessé succombe par suite de *graves lésions associées,* soit osseuses (fractures du rachis, des côtes), soit viscérales (rupture du poumon ou d'autres viscères). Mais la mort peut être la conséquence du chylothorax lui-même. Elle peut résulter de l'asphyxie par compression du poumon et surtout du cœur : c'est là le résultat d'une erreur thérapeutique (absence ou insuffisance de ponction).

Mais souvent, la mort est plus tardive : le blessé mourant d'inanition causée par la déperdition excessive de chyle.

7° Le traitement ne doit pas se borner à une expectative même vigilante.

Il y a un *traitement de base* à toujours instituer : *c'est le régime alimentaire:* diète, alimentation dépourvue de graisse ou même alimentation uniquement rectale.

Le *traitement actif* consistera :

au début : à pratiquer une ponction évacuatrice : qui sera faite incomplètement en cas de gros épanchement pour ne pas rétablir le vide pleural : la présence de liquide dans la plèvre ayant un rôle de chylostase.

qui sera faite complète au contraire en cas d'épanchement peu abondant déterminant des phénomènes de shock.

Dans l'un et l'autre cas, on aurait intérêt à pratiquer une injection gazeuse dans la plèvre après l'évacuation du liquide.

à la période d'état :

— si l'épanchement ne se reproduit pas ou ne se reproduit que lentement : attendre et ne pratiquer qu'une ponction de « nécessité ».

— si on est en présence d'un épanchement abondant et récidivant : il faut savoir arrêter à temps les ponctions et pratiquer précocement une *thoracotomie*, qui est l'opération « héroïque ». C'est en même temps une intervention logique et sans danger.

— Le blocage huileux de la plèvre, la réinjection du chyle dans les veines, la ligature du canal en cas de plaie dans la région cervicale n'ont que des indications exceptionnelles.

8° Il faut enfin souligner l'amélioration extraordinairement rapide de ces blessés lorsque l'épanchement se résorbe et la reprise pondérale qui marque la guérison.

Vu, *le Doyen*,
BALTHAZARD

Vu, *le Président de la thèse*
LENORMANT

Vu et permis d'imprimer :
Le Recteur de l'Académie de Paris,
CHARLÉTY.

BIBLIOGRAPHIE

Andrews. — Traumatic intra-thoracic rupture of the thoracic duct with chylothorax (*Transact. of Resid. and ex. Residents of the Mayo Clinic.*, 1928).

Bartholin. — Oppuscula nova anatomica de lacteis thoracicis (Francfort).

Bergner. — Ein fall von chylothorax traumaticus (*Thèse de Leipzig*, 1907). Ce travail reproduit l'observation publiée auparavant par Langbein.

Boegehold. — Blessures du canal thoracique (*Archiv. für Klin. Chir.*, 1883).

Bohne. — Deux cas de rupture du canal thoracique (*Deutsche Zeitschrift f Chir.*, V, 1907, p. 550).

Brekke. — Un cas de chylothorax traumatique (*Med. Rev. Bergen*, 1907).

Coelen. — Chylothorax traumaticus (*Berliner Gesellshaft für chirurgie*, 10 décembre 1923, *Centralblatt f. Chir.*, 15 mars 1924).

Derzanz. — Chylothorax traumaticus (*Wiener Klin. Wochenschrift*, 1915, p. 1320).

Diemerbroek. — *Oper. omnia anat. et med.*, lib. 1 (1685).

Dietze. — Chylothorax traumaticus (*Deutsche Zeitschrift für Chir.*, 1904, p. 450).

Dommering. — Een geval van chylothorax traumaticus (*Nederl. Tijdschr. Geneesk.*, II, 1907).

Drey. — Ein fall von chylothorax traumaticus entstanden durch eine frei im pleuraraum bewegliche Schrappnell-Kugel (*Monatschrift f. Unfallheikunde und invalidenvesen*, 1920, n° 11, p. 241).

Elliott et Henry. — Chylo-hémothorax from wounds involving the thoracic duct. (*The Lancet*, 9 juin 1917, p. 872).

Etienne. — In thèse de Lejeune, Nancy, 1928-1929.

Fredet. — Les plaies du canal thoracique (*Presse Médicale*, 1910).

Frohmann. — Uber chylopneumothorax durch schussverletzung (*Mitteilungen aus d. grenzgeb. d. Med. und Chir.*, 1915, n° 27, p. 819).

Funk. — *Med. clinics of North America*, 1918.

Gabrielle. — Le canal thoracique. Etude anat. et expérimentale (*Imprimeries de Trévoux*, 1925).

Grimault. — Le chylothorax traumatique (*Bull. Soc Nat. Chir.*, 18 février 1928, n° 5, p. 172).

Guldmann. — Un cas de chylo-péritoine traumatique et un cas de chylothorax non traumatique (*Hospit. Tidende. Kobenhaven*, 1921).

Hahn. — Uber chylothorax (*Deutsche Mediz. Wochenschrift*, 22 juin 1899, p. 401).

Hall and Morgan. — Clinical and physiological aspects of rupture of the chyle duct (*Quarterly Bull of Northwestern Univ. Med. School*, vol. XI, n° 1, p. 44).

Hammesfahr. — Uber ein fall von doppelseitigem chylothorax (*Munchener Mediz. Wochenschrift.*, 1907, p. 1876).

Handmann. — Zwei Falle von traumatischen chylothorax (*Muncheher Mediz. Wochenschrift.*, 1899, p. 181).

Hennsen. — Un cas de chylothorax traumatique bilatéral (*Munch. Mediz. Wochenschrift.*, 1898, p. 628).

Jousset. — Les humeurs opalescentes de l'organisme (*Thèse de Paris*, 1901).

Kirchner. — Ein Fall von rechtseitigem chylothorax (*Archiv. f. Klin. chir.*, 1885, p. 156).

KRABBEL. — Chylothorax traumaticus (*Centralblatt für chir.*, 1885, n° 42, p. 156).

LANGBEIN. — Chylothorax traumaticus (*Thèse de Leipzig*, 1904).

LECÈNE. — Les plaies opératoires du canal thoracique dans la région cervicale (*Revue de Chirurgie*, 1905, t. XXX, p. 743).

LEE. — Some observations on lymphe pressure (*Amer. Journal of Physiology*, n° 5, 18 février 1928).

LEGG. — Double chylothorax traumatique (*St-Bartholomews Hosp. Journ. August 1899. — Munch. med. Wochenschrift*, 1899, n° 48, p. 1619).

LEJEUNE. — Le chylothorax traumatique (*Thèse de Nancy*, 1928).

LENORMANT. — (*Bull. et Mém. Soc. de chir.*, t. LIV, n° 5, 18 février 1928, p. 172, et n° 20, 15 juin 1929).

LEWIN. — Chylothorax, report of a case (*Amer. Journ. med. Sci. Philadelphie*, 1916, p. 71).

LINDENBERG. — Ein fall von doppelseitigem traumatischen chylothorax (*Munch. med. Wochenschrift*, 22 octobre 1926, p. 179?).

LINDENFELD. — Uber ein Fall von Traumatischen rechtseitigem chylotorax (*Thèse de Zurich*. 1919, n° 42).

LINDSTRÖM. — Ein fall von rechtseitigem chylothorax infolge Serreibung der Ductus Thoracieus (*Nord Med. Arkiv*. Bd. 57, n° 18) (*Centralblatt f. Chir*. 1905, n° 38, p. 1019).

MACNAB et SCARLETT. — Chylothorax traumatique dû à la rupture intra-thoracique du canal thoracique (*Canadian Medical Ass. Journal*, juillet 1932, p. 29).

MALONE AND WARDROP. — Recurrent chylothorax following trauma (*The Lancet*, 1919, t. I, p. 1116).

MOST. — *Neue deutsche chirurgie*, 1917.

MUNCH. — Le chylothorax traumatique (*Semaine Médicale*, Paris, 1904).

MUTERMILCH. — L'aspect clinique et morphologique des

épanchements graisseux (*Zeitschrift für Klin. Med.*, 1902, Bd. 46, p. 123).

Newmann. — Chylothorax from rupture of the thoracic duct or of one of the large lymphatic ducts (*Glascow med. Journal*, 1903, LIX, p. 117).

Oeken. — Ein Fall von Zerreisung der ductus thoracicus in folge Brustquetschung (*Münch. mediz. Wochenschrift*, 1908, n° 22, p. 1182).

Paitre. — Rupture par éclatement du canal thoracique. Chylothorax gauche (*Bull. Soc. Nat. Chir.*, 15 juin 1929, n° 20, p. 813).

Port. — Ein Fall von chylothorax traumaticus (*Deutsche Zeitschrift für chir.*, 1894, p. 572).

Quincke. — Uber fetthaltige Transsudate hydropschylosus und hydropadiposus chylerguss in die rechte Pleurahöhle. (*Deutsche Archiv. f. Klin. Medizin.*, 1875, p. 121).

Riese. — Chylothorax traumaticus (*Deutsche mediz. Wochenschrift*, 1921, 15 septembre, p. 1109).

Rouvière. — Anatomie des lymphatiques de l'homme (Masson, 1932).

Schopf. — Verletzungen der halsteile der ductus thoracicus (*Wiener Klin Wochenschrift*, 1901).

Slajner. — Ein Fall eines traumatischen Chylothorax (*Centralblatt für chir.* 1912, n° 8, et *Sudslaw Kongres für operat. med. in Belgrad* 1911).

Schultze. — Uber einen Fall von Chylothorax hervorgerufen durch Kompression der Münndungstelle des ductus thoracicus durch eine Struma substernalis (*Wiener Klin Wochenschrift.*, 1925, p. 455).

Smith. — Can we diagnosticate obliteration of the receptaculum chyli (*New-York, Med. Record*, 2 décembre 1899, p. 813).

Spaccialbello. — Chylothorax traumatique (*La Riforma medica*, n° 37, 14 septembre 1931, p. 1402).

Thaden. — Erguss von Blut und chylus in die rechte Pleu-

rahöhle (*Deutsches Archiv. für Klin. Medizin*, 1877, p. 313).

Vautrin. — Considérations sur les plaies du canal thoracique dans la région cervicale (*Revue de chirurgie*, 1905, p. 1).

Watts. — Traumatic Chylothorax (*Ann. of Surg. Philadelphie*, 1921, L XXIV, p. 691).

Wiesinger. — Ein Fall von Traumatischen Chylothorax (*Deutche med. Wochenschrift*, 1898, p. 231).

Zezas (Denis). — Die nicht operativ enstandenen Verletzungen des ductus thoracicus (*Deutsche Zeitschrift f. Chir.*, 1912, n° 115, p 49).

TABLE DES MATIÈRES

Pages

Introduction. 13

Historique. 23

Anatomie du canal thoracique chez l'homme. 35

Etude anatomo-clinique :

Etiologie 61

Anatomie pathologique. 79

Symptômes cliniques 93

Diagnostic. 109

Pathogénie 117

Pronostic 153

Traitement. 161

Observations :

Chylothorax par traumatisme fermé 189

Chylothorax par lésion ouverte. 255

Conclusions 289

Bibliographie. 293

1933. Saint-Amand (Cher). — Imprimerie A. CLERC.